Aus der Aeußeren Abteilung des Städtischen Krankenhauses
zu Frankfurt a/O.
(Leitender Arzt: Dr. Ernst Ruge).

Beitrag zur Frage der Avertin-Todesfälle

Inaugural-Dissertation

zur

Erlangung der Doktorwürde in der Medizin und Chirurgie

der

Hohen Medizinischen Fakultät

der

Schlesischen Friedrich-Wilhelms-Universität

zu Breslau

vorgelegt von

Kurt Hahn
aus Namslau

1930

Druck von Gebrüder Hoffmann, Charlottenburg, Schillerstraße 44.

Gedruckt mit Genehmigung der Hohen Medizinischen Fakultät der Schlesischen Friedrich-Wilhelms-Universität zu Breslau.

1. Berichterstatter: Professor Dr. Melchior,

2. Berichterstatter: Professor Dr. Küttner.

R. UNIV.
BIBLIOTHEEK
LEIDEN

Ueber den Wert der rektalen Avertin-Narkose sind gegenwärtig die Meinungen noch geteilt. Den Vorteilen, die in der psychischen Beeinflussung der Patienten, dem Fehlen von schädlichen Wirkungen auf Herz und Lungen, dem reaktionslosen Erwachen bestehen, werden erhebliche Nachteile entgegengesetzt: Die Narkose ist nicht steuerbar, sie bedarf oft des Zusatzes eines anderen Narkotikums, und sie hat Todesfälle zur Folge gehabt. Dieser letzte Punkt ist der wichtigste, denn man muß selbstverständlich von einem neuen Narkosemittel verlangen, daß seine Anwendung zumindestens nicht gefährlicher ist, als die bisher üblichen Methoden, es sei denn, daß die Gefahren in ganz bestimmten Momenten liegen, die sich leicht vermeiden lassen, und daß diesen Gefahren wesentliche große Vorteile gegenüberstehen, die den anderen Narkosemitteln fehlen. In der Literatur sind genügend Todesfälle beschrieben worden, die dem Avertin unmittelbar zur Last gelegt wurden. Manchmal scheint hierbei über das Ziel hinausgeschossen zu sein; eine Reihe der beschriebenen Fälle lassen sich zwanglos aus anderen Umständen erklären. Ich habe deshalb einerseits die nach Avertin-Narkose eingetretenen Todesfälle zusammengestellt, andererseits dieselbe Zahl Todesfälle nach den entsprechenden Operationen vor Einführung des Avertins in rückwärtiger Reihenfolge gesammelt. Die Gegenüberstellung der zusammengehörigen Fälle wird vielleicht einen Hinweis auf eventuelle Narkoseschäden geben. Bei den Vergleichsoperationen handelt es sich um vier Arten von Narkosen: 1.) Aether in der Ombrédanne"schen Maske; 2.) A. C. A.-Misch-Narkose[1]; 3.) Lumbal- und 4.) Lokalanaesthesie. Mit Absicht habe ich auch die letzten beiden Methoden zum Vergleich herangezogen, nicht nur weil bestimmte Operationen, z. B. Ca. ventriculi, vorher bei uns nur in Lokalanaesthesie ausgeführt wurden, sondern besonders, weil hierbei der Tod bestimmt unabhängig von dem Narkotikum eingetreten ist; gerade dieser Umstand

1. Alkohol, Chloroform, Aether im Verhältnis 1:2:3.

kann manchmal auch zur Klärung der Todesursache nach Avertin-Narkose beitragen. Ich komme auf diese Frage bei der Besprechung der einzelnen Fälle noch ausführlich zurück. Sämtliche Fälle entstammen dem gleichen Krankenhaus und dem gleichen Material, sodaß man aus dem Vergleich auch Schlüsse ziehen kann.

Das Avertin ist bei uns seit dem 1. 8. 1927 in Gebrauch. Es kommt nur dann zur Anwendung, wenn anzunehmen ist, daß es die anderen Narkosemittel an Wirkung übertrifft oder ihnen wenigstens gleichsteht. Wenn z. B. Lokal- oder Lumbalanaesthesie bequem möglich ist, wird Avertin nicht angewandt; es wurde ferner nicht bei niedrigem Blutdruck (unter 100 mm) angewandt, sowie bei nachgewiesenen schweren parenchymatösen Erkrankungen von Leber oder Nieren, und schließlich bei Kindern in ganz jugendlichem Alter, wo wir erfahrungsgemäß mit sehr geringen Mengen A. C. A. auskommen. Im übrigen scheidet die Avertin-Narkose aus für alle die Fälle, wo nur eine kurze Betäubung nötig ist, z. B. bei Unfällen oder kleinen operativen Eingriffen. Der Vorteil liegt dabei klar auf der Hand: Die Mittel lassen sich besser dosieren, bei etwaigen Zwischenfällen stehen genug Gegenmittel zur Verfügung, und schließlich fällt die lange Dauer des Nachschlafs fort. Manche Autoren rühmen gerade diesen Nachschlaf als besonderen Vorteil des Avertins, weil er die Patienten über den Operationsschmerz am besten hinwegbringt. Ich bin hierin anderer Ansicht: Die Schlafdauer ist nicht lang genug, um die Operationsschmerzen völlig zu unterdrücken, — lieber betäuben wir die Schmerzen der ersten Tage mit größeren Morphiumdosen —; dagegen bedeutet die stundenlange sorgfältige Ueberwachung mehrerer Patienten zu gleicher Zeit eine erhebliche Belastung für den gesamten Betrieb. Die bei kurzen Operationen in Betracht kommenden Narkosemengen sind im allgemeinen gänzlich ungefährlich, sodaß also kein Grund vorliegt, eine wirklich gute Methode durch eine — in diesem Falle — nicht so gute ersetzen zu wollen.

Von der Anwendung des Avertins bei Basedowstrumen sind wir nach einigen Versuchen abgekommen. Trotz hoher Dosen war fast nie ein Vollschlaf zu erzielen, es blieb trotz vollkommener Analgesie und späterer Amnesie immer noch eine erheb-

liche motorische Unruhe zurück, die das Operieren sehr unerfreulich machte und die Anwendung eines Zusatzmittels erforderte. Wir operieren deshalb solche Patienten lieber wie bisher in Lokalanästhesie, und zwar wenden wir dabei Optokain an, das eine psychisch beruhigende Komponente enthält, und haben dabei den Vorteil, während der Operation jederzeit die Funktion des Nervus recurrens kontrollieren zu können.

Zu der Frage, ob man mit Avertin eine Vollnarkose erzwingen oder sich mit einer Basisnarkose begnügen soll, nehmen wir keine Stellung. Wir gehen nie über das Maß von 0,15 g Avertin auf 1 kg Körpergewicht hinaus, und zwar verabfolgen wir das Avertin als 3 %ige Lösung; als Maximum geben wir 12 g bei Männern und 10 g bei Frauen, doch versuchen wir gewöhnlich mit 10 bezw. 8 g auszukommen. Abweichungen nach unten infolge Alter, Kachexie, Konstitution und ähnlichem sind selbstverständlich, doch richten wir uns dabei nach keinem festen Schema, wie dies z. B. Domanig vorgeschlagen hat. In der Mehrzahl der Fälle (in fast 60 %) erzielen wir mit der so errechneten Avertinmenge eine glatte Vollnarkose; völlige Versager hatten wir nur drei oder viermal zu verzeichnen, und zwar bei Potatoren und Psychopathen. Bei solchen Leuten steht jedoch das Avertin den anderen Narkotika nicht nach, denn derartige Kranke sind auf jeden Fall schwer zu narkotisieren. Im Gegenteil erleichtert es die nachfolgende Narkose doch sehr merklich.

Ueber die Höhe der Dosierung sind sich die verschiedenen Autoren nicht einig, von den meisten wird 0,1 g Avertin pro kg Körpergewicht verabfolgt. Wir haben uns bis jetzt an die ursprünglich von Bayer angegebene Dosis von 0,15 g gehalten, und da wir bisher keinen Zwischenfall erlebt haben, den wir auf eine evtl. Ueberdosierung hätten zurückführen können, sind wir bei dieser Dosierungsweise geblieben. Ich habe überhaupt den Eindruck, daß eine relativ zu hohe Dosis Avertin (d. h. mehr als 0,15 g pro kg) viel weniger gefährlich ist, als eine absolute Ueberdosierung, wobei der Patient mehr als 12 bezw. 10 g bekommt. Vielleicht liegt das daran, daß der Körper eines jeden Menschen — vorausgesetzt, daß Leber und Nieren gesund

sind — auf jeden Fall die Fähigkeit hat, eine Menge von ungefähr 10 g Avertin in kurzer Zeit ausscheiden zu können. Im übrigen bringt es das hohe Körpergewicht der Patienten meist mit sich, daß die voll ausgerechnete Avertinmenge reduziert werden muß, da sonst das Maximum überschritten würde.

Kommt eine Vollnarkose nicht zustande, so geben wir ohne weiteres Zusatz, und zwar Chloraethyl oder A. C. A.; das erstere in dem Falle, wo es nur darauf ankommt, den Patienten über ein bestimmtes kurzes Stadium während der Operation hinwegzubringen, also z. B. bei Eröffnung oder Schluß des Peritonaeums, A. C. A. immer dann, wenn das Avertin offensichtlich nur als Basisnarkotikum wirkt. Trotz der Warnung vor allen Zusatzmitteln, die Chloroform enthalten, haben wir mit dem A. C. A. bisher keine Erfahrung gemacht, die uns veranlassen könnte, seine Anwendung zu vermeiden. - Allerdings ist die absolute Menge des Chloroforms bei einer solchen Zusatznarkose außerordentlich gering. (⅓ des Gemisches). Die Menge des Zusatzmittels ist für den Patienten vermutlich ganz unschädlich, sie hält sich zwischen 20—50 g A. C. A. (Chloraethyl kam nur in noch geringeren Mengen in Betracht), und es ist anzunehmen, daß 50 g A. C. A. als Zusatz weniger schaden als evtl. 150 g bei einer gewöhnlichen einstündigen reinen Inhalationsnarkose. Bei völligem Versagen der Avertin-Narkose geben wir Aether in der Ombrédanne'schen Maske. Als Gegenmittel gegen Avertin hatten wir von Bayer ein Präparat E. 243 in Gebrauch, mit dem wir bei einigen Zwischenfällen gute Erfolge hatten. Das Präparat wurde nach kurzer Zeit aus dem Handel gezogen, weil von anderer Seite nach seiner Anwendung Kollapse beobachtet wurden; wir haben solche nie bemerkt. Jetzt benutzen wir Ephetonin, Lobelin oder Coramin, je nachdem, ob die Erscheinungen von seiten des Herzens oder der Lungen im Vordergrund stehen. Es ist uns auf diese Weise stets gelungen, störende Zwischenfälle aus dem Wege zu räumen. Die von Kirschner vorgeschlagene intravenöse Avertin-Aether-Narkose, sowie der Avertinrausch ist bei uns noch nicht angewandt worden.

Wir haben vom 1. 9. 1927 bis zum 1. 10. 1929 — 404 Operationen in Avertin-Narkose ausgeführt, von denen 39 von einem

Exitus gefolgt waren, also 9,9 %. Dieser Prozentsatz ist außerordentlich hoch, er erklärt sich daher, daß einerseits, wie schon erwähnt, nur bei größeren Eingriffen Avertin-Narkose angewandt wurde, andererseits es sich gewöhnlich um Patienten handelte, die sich in reduziertem Kräftezustand oder in fortgeschrittenem Alter befanden (Ueber 50 % der Operierten war über 60 Jahre alt). Die ausführliche Kritik über die Todesursachen erfolgt bei den einzelnen Fällen.

Zu erwähnen ist noch, daß auf unserer Spezialabteilung für Hals -, Nasen- und Ohrenkranke ungefähr 50 Operationen in Avertin-Narkose ausgeführt wurden. Es handelte sich durchweg um Warzenfortsatztrepanationen, die sämtlich ohne Zwischenfall verliefen; in 4 Fällen war ein geringer Chloraethylzusatz nötig.

Als Vorbereitung zur Operation erhält der Pat. am Abend vorher ein Abführmittel, gewöhnlich Rizinusöl, zur Nacht ein Beruhigungs -oder leichtes Schlafmittel; am Morgen der Operation erfolgt dann ein Reinigungseinlauf. Vor Beginn der Narkose wird eine Injektion von Morphium 0,01, Scopolamin 0,0003 und einer Ampulle Digalen gegeben. Ist es infolge des Körpergewichts der Patienten nicht möglich, ihm die eigentliche Menge Avertin zu verabreichen, ohne das Maximum zu überschreiten, so steigern wir die Scopolamininjektion auf die doppelte Dosis. Fast immer wurde danach eine befriedigende Schlaftiefe erreicht, sodaß es vielleicht von Wert wäre zu versuchen, ob man nicht durch Verabfolgung einer größeren Scopolamindosis die Avertinmenge reduzieren könnte. Sofort nach der Operation bekommen die Patienten einen Tropfeinlauf, der einen Eßlöffel Traubenzucker, einen Eßlöffel Kochsalz und eine Ampulle Digalen auf 1 Ltr. Wasser enthält. —

Die einzelnen Fälle habe ich in zwei Reihen gegenübergegestellt: Reihe A enthält die Avertin-Narkosen, Reihe B die übrigen Fälle. Ich habe mich auf eine kurze Schilderung der Krankheit bezw. der Operation beschränkt und erhöhten Wert nur auf die Umstände gelegt, die zum Tode des Patienten führten, oder aus denen ich den Tod erklären zu können glaubte. Am Ende einer jeden Krankheitsgruppe versuche ich Schlüsse auf

die Todesursache zu ziehen und vergleiche dann Reihe A mit Reihe B, um Besonderheiten des Avertins feststellen zu können.

Bezüglich der Beurteilung, wann ein Avertinschaden vorliegt, ist noch eins vorauszunehmen: In der Literatur fand ich darüber zwei extreme Ansichten. Die eine besagt, wenn keine andere Erklärung für den Todesfall zu finden ist, trägt das Avertin die Schuld. Die entgegengesetzte Meinung äußert Nordmann: Die Art der Krankheit und die Größe des Eingriffs müssen nach allen Erfahrungen eine so niedrige Mortalität aufweisen, daß ein Todesfall zu einer Seltenheit gehört. Beides dürfte übertrieben sein; selbst wenn durch die vorangegangene Krankheit oder durch die Schwere der Operation die Prognose äußerst schlecht ist, kann der Tod doch durch die Narkose bedingt sein, nur ist es nötig, daß man die Narkoseschädigung auch nachweist. Andererseits glaube ich an Hand mehrerer Fälle zeigen zu können, daß sich ein Avertinschaden mit Sicherheit ausschließen läßt, obwohl die Obduktion keine Erklärung für den Todesfall ergibt. Als Avertintodesfall bezeichne ich die Fälle, in denen die Sektion einwandfrei eine Organschädigung durch das Avertin ergeben hat, oder wo der Exitus unter den für einen Avertintod typischen Erscheinungen verlaufen ist. Andere Schädigungen müssen ausgeschlossen oder so gering sein, daß sie nicht in Betracht kommen.

Es folgen nunmehr die einzelnen Fälle:

Je 2 Fälle von Ca. uteri:

Fall A. 1.

Frau A. E., 58 Jahre alt, op. am 29. 9. 1927.

Anamnese: 11 Geburten, 2 Fehlgeburten. Seit 6 Wochen Blutung. Der histologische Befund einer Probe-Abrasio ergab die Diagnose Carcinom. Mäßiger Allgemeinzustand. An den übrigen Organen kein pathologischer Befund. Gewicht 58,5 kg. Blutdruck 90 mm. Avertin 8,5 zu 275.

Op.: Abdominale Totalexstirpation unter Zurücklassung der Adnexe. Ein 2 cm langer Scheidenzylinder wird mit fortgenommen. Es handelt sich um ein walnußgroßes Ca. des Cervikalteiles ohne Beteiligung der Portio..

Wunde heilt p. p. Am 9. Tag p. op. plötzlich Fieber, beginnende Blasenbeschwerden, incontinentia urinae. Im Urin Eiter positiv, Blut positiv. Am 14. Tage Exitus unter septischen Erscheinungen.

Obduktion: Bauchwunde gut geheilt, im rechten vaginalen Narbenstumpf eine taubeneigroße Abszeßhöhle, die mit dem Blasenlumen in Verbindung steht..

Fall B. 1.

Frau A. K., 48 Jahre alt. Letzte Menses vor 5 Monaten, seitdem starker Ausfluß. In letzter Zeit Gewichtsverlust von 15 kg. Seit 14 Tagen Blutung. Mäßiger Allgemeinzustand. Gew. 61,5 kg. Gynäkologisch wird ein Portio-Ca. festgestellt.

Am 8. 12. 22 Op. in Lumbalanaesthesie: Totalextirpation des Uterus mit Fortnahme beider Adnexe. Präparat: Cervix-Ca. 30 Stunden p. op. Exitus unter dem Zeichen der Herzschwäche. Keine Kopfschmerzen oder sonstige Zeichen einer Schädigung durch die Lumbalanaesthesie.

Fall A. 2.

Frau M. L., 53 Jahre alt. Seit 3 Wochen Blutung. Probe-Abrasio ergab Carcinom. Guter Allgemeinzustand. Gew. 84 kg. Starke Adipositas. Blutdruck: 105 mm.

Op. am 17. 2. 1928: Avertin 8 zu 270. Da die Narkose nicht ausreicht, wird nach anfänglichem Chloraethylzusatz Aether in der Ombrédann'schen Maske gegeben. Abdominale Totalexstirpation. Es findet sich ein bohnengroßes Ca.. an der hinteren Muttermundslippe. Nach der Op. kein Stuhlgang mehr. Am 4. Tag Exitus unter den Zeichen der Herzschwäche.

Obduktion: Wunde o. B., keine Peritonitis, nirgends ein Passagehindernis.

Fall B. 2.

Frau A. K., 54 Jahre alt.

Anamnese: Keine Geburt, keine Fehlgeburt. Menopause seit 2 Jahren. Seit 3 Monaten Blutung, Schmerzen, starker Gew. Verlust. Kachektischer Allgemeinzustand. Gewicht 49 kg. Die gynäkologische Untersuchung ergibt ein Portio-Ca.

Am 9. 10. 1926 Op. in A. C. A.-Narkose. Uterus-Exstirpation unter Zurücklassung der Adnexe.

Präparat: Ca. cervicis. Nach der Op. Fieber, Puls klein, kaum fühlbar, sehr beschleunigt. Keine Schmerzen, kein Anhalt für eine Pneumonie. Trotz Cardiaca erfolgte am 5. Tag der Exitus.

Dieser Fall wurde von Ruge in der med. Welt 1928 Nr. 23 beschrieben.

Die Todesursache ist im Falle A. I. als Sepsis durch die Obduktion sichergestellt, im Falle A. II. war keine Erklärung für die Darmparese zu finden. Es ist jedoch kaum anzunehmen, daß diese durch das Avertin hervorgerufen worden ist, da wir postoperative Darmparesen auch nach anderen Betäubungsar-

ten mehrmals gesehen haben. Die übermäßige Fettsucht der Patienten brachte es mit sich, daß die relativ geringe Averinmenge nicht zur vollkommenen Betäubung ausreichte, sodaß eine Zusatznarkose nötig wurde.

Die Fälle B. I. und B. II. starben an Herzschwäche. Die Pat. haben den erheblichen operativen Eingriff bei dem schon vorher bestehenden schlechten Allgemeinzustand nicht vertragen. Ein Anhalt für einen Narkoseschaden ist ebenfalls nicht zu finden.

Je 8 Fälle von Magen-Ca. (bezw. Sarkom).

Fall A. 3.

Frau M. F., 51 Jahre alt. Seit 2 Monaten Druckgefühl in der Magengegend, Appetitlosigkeit, Luftmangel. Seit 10 Tagen haben sich die Beschwerden verschlimmert. Guter Allgemeinzustand. Lunge bis auf einige feinblasige Rasselgeräusche o. B. Herz nach links verbreitert, systolisches Geräusch über der Spitze. Der ganze Leib wird von einem glattwandigen Tumor ausgefüllt, der vom Rippenbogen bis handbreit über die Symphyse reicht. Eine Abgrenzung von der Leber ist unmöglich. Es besteht ferner eine sekundäre Anaemie. Gewicht 81,4 kg. B. D. 150 mm. Avertin 11 zu 380.

Probelaparatomie am 11. 2. 1929: Der Tumor ist fest mit der vorderen Bauchwand und mit dem Netz verwachsen. Nach Probeexision wird der Leib wieder geschlossen.

Bestrahlung mit Röntgenstrahlen. Die histologische Untersuchung ergibt ein Spindelzellensarkom. Nach der Op. Wohlbefinden. Vom 30. Tage ab wird der Tumor größer, die Kräfte der Pat. nehmen ab. Am 43. Tag erfolgt der Exitus.

Obduktion: Es handelt sich um ein gestieltes Magensarkom mit zahlreichen Lebermetastasen.

Fall B. 3.

Frau B. B., 51 Jahre alt. Seit ½ Jahr Magenbeschwerden, Erbrechen, Gewichtsabnahme. Kachektischer Allgemeinzustand. Im rechten Oberbauch faustgroßer, verschieblicher Tumor fühlbar. Gew. 55,5 kg. B. D.: 140 mm.

Am 22. 1. 1927 Op. in Lokalanaesthesie. Es handelt sich um ein inoperables Magen-Ca. Der Pylorus ist fast völlig undurchgängig, deshalb wird eine hintere G.-E. angelegt. Am 3. Tage nach der Op. beginnt die Patientin zu husten. Am 8. Tage platzt die Wunde auf, Magen und Netz treten heraus; Reposition; Zwirnnähte. Zunehmender Verfall. Exitus letalis am 13. Tage.

Fall A. 4.

Frau M. S., 69 Jahre alt. Seit ½ Jahr Magenbeschwerden, Appetitlosigkeit, Erbrechen. 10 kg Gewichtsverlust; schlechter Allgemeinzustand. Im Epigastrium ist ein hühnereigroßer Tumor zu fühlen.

Probe-Frühstück: Freie H Cl. 7, Gesamtazidität 35. Blut im Stuhl positiv. Der Röntgenbefund spricht für einen Tumor. Gewicht: 42,4 kg. B. D. 205 mm, Avertin 6,5 zu 220.

Op. am 13. 9. 29: Gastrektomie. Oesophago-jejunostomie. Die histologische Untersuchung ergibt ein Adeno-Ca. Nach glattem Heilungsverlauf am 6. Tage plötzlich heftiger Schmerz in der Wundgegend; rasch zunehmende Herzschwäche. Am 8. Tag Exitus.

Obduktion: Nahtinsufizienz, Peritonitis.

Fall B. 4.

Herr I. K., 62 Jahre alt. Seit längerer Zeit Magenbeschwerden, Gewichtsverlust. Reduzierter Allgemeinzustand. Im Oberbauch ist links neben der Medianlinie ein derber Tumor zu fühlen.

Probefrühstück: Freie Salzsäure 0, Gesamtazidität 24, Milchsäure 0,

Am 23. 2. 1926 Op. in Lokalanaesthesie. Es handelt sich um ein Carcinom der Pars präpylorica. Pylorus stark stenosiert, bohnengroße Metastase im Omentum minus. Magenresektion. Nach der Op. heftiges Aufstoßen, aus dem Magenschlauch entleert sich etwas gallig gefärbter Inhalt. Primäre Wundheilung. Vom 5. Tage an leidet der Pat. sehr unter erneutem Aufstoßen. Vom 12. Tage an Fieber; zunehmender Verfall trotz Cardiaca. Exitus letalis am 14. Tage. Die Obduktion ergibt Perforation der Naht an zwei Stellen und Peritonitis.

Fall A. 5.

Herr G. H., 66 Jahre alt. Seit ½ Jahr Magenbeschwerden, starke Gewichtsabnahme. Kachektischer Allgemeinzustand. Gewicht: 45 kg. In der Mitte des Epigastriums fühlt man eine handtellergroße, derbe Resistenz. B. D. 125 mm. Avertin 6 zu 250.

Probelaparatomie am 20. 2. 1928. Es handelt sich um ein Magenkarzinom mit zahlreichen Metastasen in der Leber. Am 2. Tage nach der Operation erfolgt der Tod unter dem Symptom allgemeiner Erschöpfung.

Fall B. 5.

Herr A. G., 66 Jahre alt. Seit 3 Monaten Appetitlosigkeit, Schmerzen in der Magengegend, Erbrechen, Aufstoßen, Gewichtsverlust ca. 20 kg. Reduzierter Allgemeinzustand. Starke Arteriosklerose. Leichte chronische Bronchitis. In der Nabelgegend ist ein höckriger Tumor fühlbar.

Probefrüstück: Freie Salzsäure: 0, Milchsäure: positiv. Röntgenaufnahme ergibt ein Magen-Ca. mit Pylorusstenose. Gewicht: 51 kg.

Am 26. 6. 1923 Op. in Lokalanaesthesie. Es handelt sich um ein Carcinom der Pars präpylorica. Keine Metastasen fühlbar. Resektion des Magens. Präparat: Adeno-Ca. Am 3. Tage post operationen Fieber, Aufstoßen, Miserere; schnelle Verschlechterung des Allgemeinzustandes. Trotz Herzmittel und Kochsalzinfusion erfolgt am 5. Tage der Exitus.

Obduktion: Erbsengroße Perforation an der hinteren G.-E.-Naht, Peritonitis.

Fall A. 6.

Herr F. M., 65 Jahre alt. Seit½ Jahr Appetitlosigkeit, Gewichtsabnahme ungefähr 15 kg. Keine besonderen Magenbeschwerden. Elender Allgemeinzustand. An der Lunge bronchitische Geräusche. In der Magengegend ist eine derbe Resistenz fühlbar.

Probefrühstück: Freie H Cl. 0, Gesamtazidität 8, Milchsäure positiv. Blutdruck: 140 mm. Avertin 10 zu 300. Probelaparatomie am 9. 5. 1928: Es handelt sich um ein Magen-Ca. mit Metastasen längs der Aorta. Am 9. Tag p. os klafft die Wunde. Keine Tendenz zur Heilung. Zunehmende Kachexie, Herzschwäche. Trotz Cardiaca Exitus letalis am 14. Tag.

Fall B. 6.

Herr W. G., 63 Jahre alt. Wird wegen eines Autounfalles mit verschiedenen Kontusionen eingeliefert.. Sehr schlechter Allgemeinzustand. Im rechten Oberbauch ein faustgroßer Tumor fühlbar. Die Röntgenaufnahme ergibt eine Pylorus-Stenose. Gewicht: 47 kg. B. D. 95.

Am 14. 7. 1927 Op. in Lokalanaesthesie. Es handelt sich um ein inoperables Ca. des Pylorus. Anlegung einer hinteren G.-E. Nach der Op. hohe Temperatur.. Pat. fühlt sich schwach, der Allgemeinzustand verschlechtert sich immer mehr. Am 5. Tage erfolgt der Exitus unter den Zeichen allgemeiner Entkräftung.

Fall A. 7.

Herr E. G., 58 Jahre alt. Seit ½ Jahr Magenbeschwerden, Gewichtsabnahme, mäßiger Allgemeinzustand. In der Magengegend ein knolliger, verschieblicher, druckschmerzhafter Tumor. Gewicht: 56,5 kg. B. D. 100 mm, Avertin 9 zu 270.

Probefrühstück: Freie HCl: 0, Milchsäure: 0.

Probelaparatomie am 27. 4. 1929: Es handelt sich um ein Magen-Ca. mit Metastasen in der Leber und längs der Aorta. Der Pylorus ist durchgängig, sodaß kein Grund zur Anlegung einer Gastroenterostomie besteht. Am 6. Tage p. op. motorische Unruhe, Puls frequent. Die Bauchdecken sind auseinandergewichen, das Peritonaeum liegt frei. Wegen des äusserst schlechten Zustandes des Pat. wird von einer Sekundärnaht Abstand genommen.. Exitus am 9. Tag.

Fall B. 7.

Herr E. D., 49 Jahre alt. Seit 2 Monaten Magenbeschwerden, Appetitlosigkeit, Erbrechen von kaffeesatzartigen Massen, Druck- und Völlegefühl im Leib. Gewichtsverlust, Mattigkeit. Reduzierter Allgemeinzustand. Im rechten Oberbauch ein faustgroßer Tumor zu fühlen.

Probefrühstück: Freie Salzsäure: 0, Milchsäure: positiv, Gesamtazidität: 6. Die Röntgenaufnahme ergibt einen Tumor. Gewicht 51,2 kg.

Am 28. 12. 1926 Operation in Lokalanaesthesie. Es handelt sich um ein inoperables Magen-Ca. mit zahlreichen Metastasen; hintere G.-E.: Primäre Wundheilung. Bald nach der Op. Erbrechen, Mattigkeit, zunehmender Körperverfall. Am 13. Tage erfolgt der Exitus.

Fall A. 8.

Herr F. H., 58 Jahre alt. Seit ½ Jahr Magenbeschwerden, Appetitlosigkeit, Erbrechen, Gewichtsabnahme. Genügender Allgemeinzustand. Unter dem linken Rippenbogen ist ein faustgroßer Tumor zu fühlen. Röntgenbefund spricht für Tumor. Gewicht: 55,5 kg. B. D. 145, Avertin 10 zu 300. Da die Narkose nicht ausreicht, wird A. C. A. Zusatz gegeben.

Op. am 13. 6. 1928. Es handelt sich um ein Magen-Ca. das vom Fundus bis zur Oesophaguseinmündung reicht. Totalextirpation des Magens. Dabei wird der Herzbeutel infolge Adhäsionen eröffnet. Nach der Op. zunehmender Verfall, die Herzaktion wird immer schwächer, versagt schließlich völlig. Die Obduktion verläuft ergebnislos.

Fall B. 8.

Frau E. G., 40 Jahre alt. Seit ¾ Jahren Magenbeschwerden, Erbrechen, Druckgefühl im Leib, Appetitlosigkeit. Mäßiger Allgemeinzustand. Derber Tumor oberhalb des Nabels fühlbar.

Probefrühstück: Freie Salzsäure: 2, Gesamtazidität: 20, Milchsäure: positiv. Die Röntgenaufnahme spricht für einen Tumor. Gewicht: 47,5 kg. Probelaparatomie am 24. 6. 1925 in Lokalanaesthesie: Es handelt sich um ein Ca. der Pars präpylorica mit zahlreichen Drüsenmetastasen. Anlegung einer hinteren G. E. Am 6. Tage Embolie im linken Unterschenkel mit ziemlich hohem Fieber. Am 10. Tage diffuse Bronchitis auf beiden Lungen. Die Wunde ist primär geheilt. Am 34. Tage hat sich die Patientin relativ gut erholt und darf aufstehen. 2 Tage später wieder Fieber, Puls klein, schwach. Am 40. Tage Exitus unter dem Zeichen zunehmender Herzschwäche.

Fall A. 9.

Frau A. R., 56 Jahre alt Seit längerer Zeit Magenbeschwerden, Appetitlosigkeit, Gewichtsabnahme. Elender Allgemeinzustand. Gewicht: 56 kg. In der Magengegend fühlt man in der Tiefe eine derbe Resistenz. Die Röntgenaufnahme ergibt ein Magen-Ca. B. D. 130 mm, Avertin 7,5 zu 220. Am Anfang der Op. Chloraethylzusatz.

Op. am 20. 8. 1929. Resektion des Magens nebst mehreren Metastasen an der Aorta. An der Leber finden sich keine Metastasen. Am nächsten Tag motorische Unruhe. Puls: klein, weich, beschleunigt. Trotz Herzmittel erfolgt der Exitus.

Obduktion: Wunde o. B., nirgends Metastasen. Herz schlaff, sonst kein pathologischer Befund.

Fall B. 9.

Herr R. W., 60 Jahre alt. Seit 40(!) Jahren Magenbeschwerden. In den letzten 4 Wochen 7 kg Gewichtsverlust. Aufstoßen, Druck und Brennen in der Magengegend. Freie Salzsäure: 0, Milchsäure positiv, mäßiger Allgemeinzustand. Gewicht 53 kg. Mitralinsufizienz. Blut im Stuhl zweimal positiv.

Am 19. 7. 1922 Operation in Lokalanaesthesie. Es handelt sich um ein Magencarcinom mit einer erbsengroßen Metastase im Netz; leichte Lebercirrhose. Anlegung einer vorderen G.-E. mit Braun'scher Anastomose. 10 Tage lang Wohlbefinden. Am 11. Tag platzt infolge heftigen Singultus die Bauchnaht. Es wird eine neue durchgreifende Naht angelegt. Am 18. Tage Fieber. Puls klein, frequent. Wunde o. B. Zunehmende Herzschwäche. Am 21. Tage Exitus letalis.

Fall A. 10.

Herr G. S., 69 Jahre alt. Seit 1 Jahr Magenbeschwerden, Appetitlosigkeit, Gewichtsabnahme (10 kg). Schlechter Allgemeinzustand. Gewicht: 55,5 kg. Unter dem linken Rippenbogen ist ein faustgroßer Tumor zu fühlen. Röntgenaufnahme ergibt ein Magen-Ca. B. D. 100 mm, Avertin: 7,5 zu 250.

Op. am 6. 7. 1299 ergibt ein inoperables Ca. mit zahlreichen Drüsenmetastasen. Anlegung einer vorderen Gastroenterostomie mit Braun'scher Anastomose. Bei Beginn der Op. Kollaps. Nach Injektion von Ephetonin, Coramin und E. 243 erholt sich der Pat. wieder. Nach der Op. ist der Puls klein, kaum fühlbar, wird in den nächsten Tagen immer schlechter. Am 4. Tag erfolgt der Exitus trotz reichlicher Cardiaca.

Fall B. 10.

Herr K. K., 50 Jahre alt. Seit 6 Wochen Magenbeschwerden, Erbrechen, Schmerzen, Gewichtsverlust. Reduzierter Allgemeinzustand. Tumor im Oberbauch fühlbar. Röntgenaufnahme ergibt einen großen Tumor. Probefrühstück: freie Salzsäure 0, Milchsäure: 0, Blut im Stuhl zweimal positiv.

Am 27. 6. 1922 Operation in Lokalanaesthesie: Es handelt sich um ein inoperables Carcinom des Pylorus mit zahlreichen großen Metastasen. Anlegung einer vorderen G.-E. mit Braun'scher Anastomose. Am 5. Tage nach der Operation fühlt sich der Pat. sehr schwach; heftiges Aufstoßen, Erbrechen von Darminhalt, schwacher Puls. Der Allgemeinzustand verschlechtert sich immer mehr. Das Aufstoßen und Erbrechen hält an. Am 11. Tage erfolgt der Exitus.

Obduktion: keine Peritonitis, Wunde o. B., Magen ektatisch.

Die Todesursache in den Fällen A. 3 und A. 4, sowie B. 3, 4 und 5 ist völlig klar. Im Falle A. 3 hat das schnellwachsende Spindelzellensarkom mit den zahlreichen Lebermetastasen den Tod verursacht. Auch das relative Wohlbefinden nach der Operation, sowie der erst am 43. Tage erfolgte Exitus spricht gegen jede Beteiligung der Narkose. In den anderen 4 Fällen handelte es sich jedesmal um eine Nahtinsuffizienz mit darauffolgender Peritonitis. Die Perforation erfolgte in der typischen Zeit (zwi-

schen dem 5. und 7. Tage). Der Exitus trat darauf nach 2 oder 3 Tagen ein. In den Fällen A. 5 bis A. 10 und B. 6 bis B. 10 sind mehrere Momente zusammengekommen. Die Patienten befanden sich alle in hohem Alter und waren durch das vorangegangene Leiden schon so sehr geschwächt, daß die Op. als solche ein zu schwerer Eingriff für sie gewesen ist. So ist es erklärlich, daß in den meisten Fällen der Zustand sich von der Operation ab verschlechtert und der Tod schon nach wenigen Tagen unter den Symptomen der Herzschwäche erfolgte: außerdem scheint der operative Eingriff einen Reiz auf das Wachstum des Carcinoms auszuüben, durch den eine Verschlimmerung des ganzen Zustandes hervorgerufen wird. Die schlechte Prognose der Probelaparatomien erklärt sich schon daraus, daß es eben nur noch Probelaparatomien waren, d. h., daß das Stadium der Erkrankung nicht völlig bekannt war, daß entweder das Leiden als zu schwer oder der Zustand des Pat. als zu schlecht befunden wurde, um einen radikalen Eingriff vorzunehmen.

Die Operationen in den Fällen B. 6 bis B. 10 wurden in Lokalanaesthesie vorgenommen, also kommt ein Narkoseschaden nicht in Frage. Da aber die Fälle A. 5 bis A. 10 mit B. 6 bis B. 10 im großen und ganzen übereinstimmen, liegt auch kein Grund vor, eine Schuld des Avertins zu konstruieren, da die übrigen Momente zur Erklärung des Todesfalles ausreichen.

Je 3 Fälle von Ca. intestini:

Fall A. 11:

Seit ½ Jahr Druckgefühl im Bauch, Appetitlosigkeit, Gewichtsabnahme. Es macht sich eine wachsende Geschwulst im rechten Unterleib bemerkbar. Kachektischer Allgemeinzustand. Ueber der Herzspitze ein systolisches Geräusch, Aktion beschleunigt. In der Ileocoecalgegend ist eine derbe Resistenz fühlbar. Die Röntgenaufnahme ergibt einen Tumor des Kolon.

Op. am 15. 12. 1927: Es handelt sich um ein Ca. des Coecum. Der Darm wird von 6 cm oberhalb der Ileocoecalklappe bis zur Mitte des Querkolon reseziert, das dazugehörige Mesenterium wird mit fortgenommen. Die histologische Untersuchung bestätigt die Diagnose: Carcinom.

Am 11. Tage nach der Operation bildet sich ein Abszeß im oberen

Wundwinkel. Am 15. Tag wird aus der Wunde eitrig fäkulentes Sekret und Gas ausgeschieden. In den nächsten Tagen fließt ständig Dünndarminhalt durch die Fistel ab, zunehmender Verfall. Am 20. Tage Exitus unter dem Symptom allgemeiner Erschöpfung.

Fall B. 11:

Frau P. B., 52 Jahre alt. Seit ½ Jahr abwechselnd Verstopfung und Durchfall. Seit 3 Wochen hartnäckige Obstipation. Appetitlosigkeit, Schmerzen im ganzen Leib, besonders links. Mäßiger Allgemeinzustand. Gewicht: 62,5 kg. Leib aufgetrieben, druckempfindlich. Nach einigen Tagen konservativer Therapie stellen sich ileusartige Erscheinungen ein. Am 4. 10. 1926 wird in A. C. A.-Narkose ein Anus praeternaturalis angelegt.

Am 23. 10. 1926 Probelaparatomie in A. C. A.-Narkose. Es finden sich überall Verwachsungen, sowie mehrere Metastasen. Wegen des schlechten Allgemeinzustandes wird die radikale Op. aufgeschoben. Nach 3 Wochen relativen Wohlbefindens perforiert am 23. Tage ein Abszeß im Bereich der Wunde. Pat. fühlt sich sehr schwach, immer weiter zunehmender Kräfteverfall, bis am 72. Tage der Exitus erfolgt.

Fall A. 12:

Herr S. v. B., 50 Jahre alt. Seit 3½ Jahren Beschwerden und Schmerzen in der ganzen Unterbauchgegend, Appetitlosigkeit, Gewichtsverlust. Am 15. 12. 1928 wird der Pat. unter der Diagnose chronische Appendizitis in Avertinnarkose operiert. Dabei wird ein Ca. der Flexura sigmoidea festgestellt. Anlegung eines Anus praeternaturalis. Nachdem der Pat. sich von dieser einleitenden Op. erholt hatte, soll ein radikaler Eingriff vorgenommen werden.

Op. am 12. 1. 1929: Gew. 62,5 kg, B. D. 135 mm. Avertin 9 zu 320. Das Avertin wurde in den Anus praeternaturalis gegeben u. lief nach kurzer Zeit wieder heraus, sodaß der Pat. wenige Minuten nach dem Einlauf wieder völlig wach war. Es wurde darauf eine weitere Menge von 6 g Avertin zugegeben. Darauf ist die Narkose einwandsfrei. Bei der nun folgenden Probelaparatomie stellte es sich heraus, daß das Ca. mit der Blase verwachsen ist. Bei dem Versuch der Ablösung wird der Darm eröffnet. Nach Uebernähung wird der Eingriff als nicht ausführbar aufgegeben, zumal sich auch noch zahlreiche Metastasen bei dem Gefäßbündel der Iliaca externa finden. 4 Std. nach dem Eingriff erwacht der Pat. aus der Narkose. Der Puls ist sehr klein, frequent und wird immer schlechter. Am nächsten Tage erfolgt der Exitus.

Fall B. 12:

Herr S. S., 65 Jahre alt. Seit ¾ Jahren Durchfall, Abmagerung, blutiger Stuhl. Genügender Allgemeinzustand. Gewicht 63,5 kg. Die rektale Untersuchung ergibt ein Ca. 12 cm oberhalb des Anus.

Am 24. 10. 1926 wird in Lokalanaesthesie mit Chloraethylzusatz ein Anus praeternaturalis angelegt. Am 8. 11. 1926 wird in A. C. A.-Narkose das Rektum reseziert.

Präparat: Zirkuläres, wallartiges Ca. von 5 cm Höhe. Von der Op. ab Fieber, Puls klein und schwach. Pat. ist matt und apathisch, zeitweise benommen. Cardiaca haben keine Wirkung. Am 3. Tage morgens erfolgt der Exitus.

Fall A. 13:

Herr K. B., 63 Jahre alt. Seit 3 Jahren Durchfälle, Leibschmerzen, blutiger Stuhl, Gewichtsverlust. Mäßiger Allgemeinzustand. Bei rektaler Untersuchung erreicht man mit dem Finger noch gerade eine Stelle des Rektum, die durch höckriges, weiches, bei Berührung leicht blutendes Gewebe eingeengt ist.

Am 13. 12. 1928 wird in Avertin-Narkose (9 zu 300) ein Anus praeternaturalis angelegt. Am 9. 1. 1929 wird dann der radikale Eingriff vorgenommen. Gew.: 63,4 kg. Blutdruck: 125 mm. Die Avertinmenge 9,5 zu 320 wird durch den Anus praeter gegeben. Zu Beginn der Op. ist geringer Chloraethylzusatz nötig. Die Op. ist außerordentlich schwierig. Das Rektum ist in der Kreuzbeinhöhle fest eingemauert und nach vorne mit der Blase breit verwachsen. Schließlich wird mit großer Mühe der über faustgroße Tumor von seinen festen fibrösen Verbindungen gelöst, doch muß ein kleiner Tumorrest oberhalb der Prostata an der Blase zurückgelassen werden, da eine Blasenresektion nach dem voraufgegangenen Eingriff dem Pat. nicht mehr zugemutet werden kann. Nach der Op. fühlt sich der Pat. sehr schwach. Puls frequent, klein, irregulär, wird immer schlechter. Am 5. Tage stirbt Pat. unter den Zeichen der Erschöpfung.

Fall B. 13:

Frau A. R., 64 Jahre alt. Seit 1 Jahr Schmerzen im Unterleib, abwechselnd Verstopfung und Durchfall, Appetitlosigkeit. Reduzierter Allgemeinzustand. Leib druckempfindlich. Bei der gynäkologischen Untersuchung ist hinter dem Uterus und links von ihm ein apfelgroßer Tumor fühlbar. Rektal ist kein pathologischer Befund festzustellen.

Am 8. 11. 1924 Op. in A. C. A.-Narkose unter der Diagnose: Adnextumor. Es stellt sich heraus, daß es sich um ein hochsitzendes Rektum-Ca. handelt, das mit der linken Uteruskante fest verwachsen ist. Da sich der Darm nicht vorziehen läßt, wird der Eingriff abgebrochen. Nach der Op. verschlechtert sich der Allgemeinzustand, der Puls wird klein und irregulär, es treten ileusartige Erscheinungen auf. Deshalb wird am 27. 11. 1924 in Lokalanaesthesie ein Anus praeternaturalis angelegt. Der Allgemeinzustand ist weiter sehr schlecht. Die Pat. hat keinen Appetit. Der Verfall schreitet fort. Am 29. Tage nach der 2. Op. erfolgt der Exitus.

Bei Darmerkrankungen ist von verschiedener Seite vor der Anwendung des Avertins gewarnt worden, weil man wegen der veränderten Resorptionsverhältnisse eine Schädigung durch das Avertin annahm. In den hier angeführten 3 Fällen läßt sich davon nichts feststellen. Im Falle A. 11 war der Tod infolge Nahtinsuffizienz und Peritonitis erfolgt. Der Fall A. 12 ließe an eine Ueberdosierung denken, doch ist die erste Avertingabe so schnell nach dem Einlauf wieder herausgelaufen, daß die Schlafwirkung wohl nur der 2. Dosis zuzuschreiben ist. Eine besondere Schlaftiefe oder eine Verlängerung der Schlafdauer war nicht festzustellen. Andererseits sich der Todesfall aus dem langen vorangegangenen Leiden, dem schlechten Allgemeinzustand und dem großen operativen Eingriff auch ohne die Schuld des Narkosemittels erklären. Der Tod erfolgte unter den Zeichen von Erschöpfung und Herzschwäche. Typische Symptome für Avertintod wurden nicht beobachtet. Ich glaube daher nicht, daß man diesen Fall dem Avertin zur Last legen kann.

Im Falle A. 15 dürften dieselben Gründe, wie in den Fällen A. 5 bis A. 10 bezw. B. 6 bis B. 10 ausschlaggebend gewesen sein. Es war kaum zu erwarten, daß der 63 jährige Pat. sich nach dem schweren Eingriff noch erholen würde. Gegen die Schuld des Avertins in den beiden letzten Fällen spricht ferner, daß beide Patienten kurze Zeit vorher ohne jede schädliche Wirkung in derselben Narkose operiert waren. In den Fällen B. 11 bis B. 13 war jedesmal der schlechte Allgemeinzustand, das vorangegangene Leiden und der operative Eingriff für den tödlichen Ausgang verantwortlich.

Je 3 Fälle von Ileus:

Fall A. 14.:

Frau M. Z., 61 Jahre alt. Seit 3 Wochen Schmerzen im Leib, Stuhlverhaltung, Auftreibung des Abdomens. Schlechter Allgemeinzustand. Unter den dünnen Bauchdecken zeichnen sich deutlich die geblähten und in starker Peristaltik befindlichen Darmschlingen ab, der ganze Leib ist stark aufgetrieben und sehr druckempfindlich. Gew.: 50,6 kg., Blutdruck 140, Avertin 6 zu 200.

Operation am 30. 11. 1928: Die Därme, sind mit vielen flachen Ca.-Metastasen bedeckt. Wegen der zahlreichen Verwachsungen läßt sich

der primäre Tumor nicht auffinden. Es wird deshalb an der geblähtesten Dünndarmschlinge eine Witzelfistel angelegt, aus der sich eine große Menge Darminhalt entleert. Der Bauch kollabiert jedoch nur auf der linken Seite. Nach anfänglicher Erleichterung durch die Operation ist am 3. Tag der gleiche Zustand wie vorher eingetreten. Die rechte Seité ist sehr gespannt und druckschmerzhaft, heftiges Erbrechen. Wegen der großen Schmerzen sind reichliche Mengen von Beruhigungsmitteln nötig. Unter zunehmendem Verfall stirbt die Pat. am 27. Tage.

Obduktion: Es findet sich ein Tumor von Eigröße in der Gallenblase, der für das primäre Carcinom gehalten wird, sowie ein kleinerer Tumor von Kirschgröße im Uterus. Es finden sich Metastasen im Mesenterium und in der Leber. Der Ileus war durch die Verwachsungen der Metastasen mechanisch bedingt.

Fall B. 14:

Herr A. F., 49 Jahre alt. Seit einigen Monaten Stuhlbeschwerden, seit gestern kein Abgang von Stuhl und Winden, häufig Erbrechen. Guter Allgemeinzustand, Gewicht 82,5 kg. Leib aufgetrieben, gespannt, keine Darmsteifungen. Im Urin Zucker positiv. Pat. erbricht dauernd Dünndarminhalt.

Am 12. 12. 1925 wird in A. C. A.-Narkose die Operation vorgenommen. Da sich kein Grund für den Ileus findet, wird ein Anus praeter angelegt. Nach der Op. 4 Tage Wohlbefinden. Am 5. Tage plötzlich Schmerzen im ganzen Leib, der Leib ist gespannt und aufgetrieben. Der Puls ist klein und schwach. Nach einigen Stunden erfolgt der Exitus.

Die Obduktion ergibt Nahtinsuffizienz und Peritonitis. Der Ileus war infolge Klappenbildung in der Flexura ileocoecalis verursacht.

Fall A. 15.

Frau L. H., 64 Jahre alt. Seit 4 Tagen kein Stuhl, kolikartige Schmerzen in der rechten Unterbauchgegend, Erbrechen. Ausreichender Allgemeinzustand. Leib etwas aufgetrieben, Druckschmerz besonders am Mac-Burney'schen Punkte. Gewicht 65 kg. Blutdruck 110. Avertin 8 zu 240. Da die Narkose nicht ausreicht, wird Aether in der Ombrédanneschen Maske zugegeben.

Am 11. 4. 1928 Op. Coecum und Ileum sind gebläht. Appendix ist leicht entzündet und wird entfernt. An Gallenblasen, Adnexen, Bruchpforten und den übrigen Darmschlingen ist kein pathologischer Befund zu erheben. Im kleinen Becken findet sich etwas trübes Exsudat. Nach der Operation Erbrechen, vollständige Verhaltung von Stuhl und Winden. Der Puls wird immer schlechter. Am 3. Tag nach der Operation erfolgt der Exitus.

Fall B. 15.

Herr Ch. K., 76 Jahre alt. Vor 4 Wochen hatte der Pat. einen akuten Ileusanfall, der aber bald vorüberging. Jetzt seit 10 Tagen Verhaltung von Stuhl und Winden. Reduzierter Allgemeinzustand. Zunge belegt, leichte Bronchitis. Leib aufgetrieben, bretthart, druckempfindlich, starke

Darmsteifungen. Da konservative Maßnahmen keine Erfolge haben, wird am 4. 1. 1926 in Lokalanaesthesie die Op. vorgenommen. Ein Grund für den Ileus läßt sich nicht finden, es wird daher ein Anus praeternaturalis angelegt. Nach anfänglicher Erholung setzt vom 12. Tage zunehmender Verfall ein. Der Pat. verweigert die Nahrungsaufnahme. Am 18. Tage erfolgt der Exitus.

Fall A. 16:

Frau A. D.., 70 Jahre alt. Voriges Jahr Blinddarmreizung. Seit 4 Tagen Schmerzen im ganzen Leib, besonders rechts, Erbrechen, Verhaltung von Stuhl und Winden. Relativ guter Allgemeinzustand. Herz nach links verbreitert, über allen Ostien lautes systolisches Geräusch. Leib aufgetrieben, druckempfindlich. Gewicht 58 kg., Blutdruck 200, Avertin 8 zu 270 mit Chloraethylzusatz.

Operation am 11. 2. 1928: Es handelt sich um einen mechanischen Ileus, der durch Verwachsungen bedingt ist, die von dem entzündeten Appendix ausgehen. Appendektomie. Am nächsten Morgen plötzlich Schmerzen in der rechten Lunge, Kollaps. Auf Herzmittel und Lobelin nur geringe Erholung. Exitus.

Fall B. 16:

Kind Hilde B., 1 Jahr alt. Seit 8 Tagen Schmerzen im Leib. Heute blutiger Stuhl. Schlechter Allgemeinzustand. Die Untersuchung ergibt in der rechten Oberbauchgegend eine harte Resistenz. Es wird auf die Diagnose Invagination hin am 25. 8. 1925 die Operation vorgenommen. Das Kind erhält ungefähr 12 g A. C. A.-Narkose. Desinvagination. Keine Gangrän. Während der Op. plötzlich Stillstand von Herz und Atmung. Coramininjektion sowie künstliche Atmung bleiben ohne Erfolg. Auf Lobelin erholt sich das Kind wieder. Nach der Op. ist der Puls schwach und klein. Herzmittel haben keinen Erfolg. Die Herzschwäche nimmt immer mehr zu. Am nächsten Morgen erfolgt der Exitus.

Im Falle A. 14 war der Ileus durch die Carcinommetastasen mechanisch bedingt. Der Tod trat infolge der Schwere der Krankheit ein. Im Falle A. 15 handelte es sich um einen paralytischen Ileus, bei dem die Op. ohne Einfluß war. Die Darmparese post operationem entsprach einfach dem Zustand, der vor der Op. schon bestanden hatte. Im Falle A. 16 war der Tod durch die Größe des Eingriffs bei einem 70jährigen Patienten mit bestehendem Herzfehler bedingt. Der Pat. hätte auch in jeder anderen Narkose den Eingriff nicht überstanden. Auch in diesen 3 Fällen fand ich kein Zeichen, das auf eine Schädigung durch das Avertin infolge der veränderten Resorptionsverhältnisse hindeutet. Im Falle B. 14 handelte es sich um

eine Nahtinsuffizienz mit darauffolgender Peritonitis. Im Falle B. 15 war der operative Eingriff für den 76 jährigen Mann zu schwer. Er entspricht dem Falle A. 16, nur daß hier ein Narkoseschaden durch die Anwendung der Lokalanaesthesie ausgeschlossen werden kann. Bei B. 16 läßt der Kollaps während der Op an eine Schädigung durch die A. C. A.-Narkose denken, trotzdem die Menge von 12 g. außerordentlich gering ist. Andererseits ist es wahrscheinlich, daß der 8 Tage lang bestehende Ileus allein für den Todesfall verantwortlich zu machen ist, da gerade kleine Kinder die Resorption von Toxinen so lange Zeit schlecht vertragen. Ich kann also auch diesen Fall nicht der Narkose zur Last legen.

Je 1 Fall von Appendizitis gangraenosa.

Fall A. 17.

Frau K. D., 50 Jahre alt. Seit gestern Fieber, Erbrechen, Schmerzen in der rechten Leibseite. Mäßiger Allgemeinzustand. Ziemliche Adipositas. Ueber den Lungen bronchitische Geräusche, Leib druckschmerzhaft, besonders am Mac-Burney'schen Punkte. Starke Bauchdeckenspannung. Gewicht 73 kg. Blutdruck: 160, Avertin 10 zu 350.

Am 4. 2. 1929 wird eine Appendektomie ausgeführt. Der Appendix ist gangränös, in ihm finden sich mehrere Kotsteine. Die Pat. stirbt am 9. Tage nach der Op. unter dem Zeichen der Peritonitis.

Obduktion: Wunde o. B. Diffuse eitrige Peritonitis.

Fall B. 17:

Frau H. T., 64 Jahre alt. Seit gestern Schmerzen, Erbrechen, Fieber. Guter Allgemeinzustand. Leib gespannt, druckschmerzhaft, besonders am Mac-Burney'schen Punkte. Temperatur 38,9°, Puls 110.

Am 21. 4. 1926 Appendektomie in A. C. A.-Narkose. Der Appendix ist gangränös. Im Leib findet sich ungefähr 1 Ltr. gelbes, trübes Exsudat. Nach der Op. ist das Befinden matt. Vom 5. Tage an verschlechtert sich der Puls, der Leib ist aufgetrieben. Die Pat. leidet unter Aufstoßen. Am 6. Tage erfolgt der Exitus.

In beiden Fällen handelt es sich um eine Peritonitis, die ohne Mitwirkung der Narkose den Tod verursacht hat.

1 Fall von Dünndarm-Tuberkulose.

Fall A. 18:

Herr B. B., 72 Jahre alt. Seit 3 Tagen Schmerzen im rechten Unterleib. Appetitlosigkeit. Mäßiger Allgemeinzustand. Leib. druckempfind-

lich. — Gesichtslupus —. Gewicht: 48,6 kg. Blutdruck 140, Avertin 7 zu 240 mit Chloraethylzusatz.

Am 27. 3. 1929 Op. Es findet sich ein strikturierender Tumor 50 cm oberhalb der Bauhin'schen Klappe, der einen relativen Darmverschluß verursacht hat. Primäre Darmresektion, Anastomose End-zu-End. Die histologische Untersuchung des Präparates ergibt eine Tuberkulose mit sehr vielen Riesenzellen. Nach anfänglichem Wohlbefinden plötzlich am 5. Tage heftiger Schmerz in der Wundgegend, verfallenes Aussehen, kleiner, unregelmäßiger Puls, motorische Unruhe. Am 7. Tage Exitus.

Fall B 18: fehlt.

Im Falle A. 18 handelt es sich um eine Nahtinsuffizienz mit folgender Peritonitis. Einen Vergleichsfall konnte ich in den Krankenhausarchiven nicht finden, was in Anbetracht der Seltenheit der Darmtuberkulose erklärlich ist. Da die Todesursache einwandfrei feststeht, dürfte sich auch ein Vergleich erübrigen.

Je ein Fall von Ulcus ventriculi.

Fall A. 19:

Herr O. K., 44 Jahre alt. Seit 11 Jahren Magenbeschwerden, die in letzter Zeit besonders schlimm geworden sind. Mäßiger Allgemeinzustand. Der Röntgenbefund ergibt ein Ulcus ventriculi. Gewicht 68 kg. Blutdruck 110 mm. Avertin 9,5 zu 285 mit Chloraethylzusatz.

Op. am 13. 6. 1929. Resektion nach Reichel-Polya. Am 3. Tage nach der Op. Husten, Brustschmerzen, Auswurf. Am 6. Tage finden sich alle Zeichen einer Pneumonie, an deren Folgen der Pat. am 9. Tage stirbt.

Wunde o. B., keinerlei Erscheinungen vonseiten des Magens.

Fall B. 19:

Frau H. M., 41 Jahre alt. Vor 8 Jahren wurde ein Ulcus ventriculi festgestellt und konservativ behandelt. Jetzt seit 5 Wochen heftige Schmerzen, Appetitlosigkeit, Aufstoßen, Verstopfung, Gewichtsverlust (17 kg.). Reduzierter Allgemeinzustand. Leib druckschmerzhaft. In der Magengegend ist eine deutliche Resistenz zu fühlen. Röntgenologisch wird ein Ulcus ventriculi penetrans festgestellt. Am 4. 10. 1926 Op. in Lokalanaesthesie: Resektion nach Reichel-Polya; es findet sich ein zweimarkstückgroßes Ulkus. Die Wunde heilt primär. Am 7. Tage heftiges Aufstoßen. Die Ausheberung des Magens ergibt Dünndarminhalt. Der Allgemeinzustand verschlechtert sich. Der Leib ist aufgetrieben und druckschmerzhaft, besonders links unter dem Rippenbogen. Der Puls wird immer kleiner, ist schließlich kaum mehr zu fühlen. Am 11. Tage erfolgt der Exitus. Obduktion verboten.

Im Falle A. 19 ging der Pat. an einer Pneumonie zu Grunde, die auf keinen Fall auf die Anwendung des Narkosemittels zurückzuführen ist. Im Falle B. 19 liegt der Verdacht auf Nahtinsuffizienz mit Peritonitis nahe. Leider ließ sich die genaue Todesursache nicht feststellen, da die Obduktion verboten wurde. Da Lokalanaesthesie angewandt wurde, liegt ein Narkoseschaden nicht vor.

Je 6 Fälle von Gallensteinen.

Fall A. 20:

Frau L. K., 53 Jahre alt. Seit mehreren Jahren typische Gallensteinkoliken. Schlechter Allgemeinzustand. Ausgesprochener Ikterus. Im Urin Bilirubin positiv, Urobilin positiv, Urobinilogen positiv. Gewicht 56,1 kg. Blutdruck 130 mm, Avertin 7 zu 240 mit Chloraethylzusatz.

Op. am 25. 1. 1928. Die leere Gallenblase ist ins Colon transversum perforiert. Abtragung der Gallenblase, Darmnaht. Im Duktus hepatikus findet sich ein großer Stein. Nach anfänglichem Wohlbefinden fließt am 14. Tage aus dem Gallenrohr Blut. Der Puls wird schlechter. Die Pat. verfällt immer mehr. Am 31. Tage erfolgt der Exitus.

Obduktion: Ein 10 cm langes Stück des Colon transversum ist nekrotisch geworden und perforiert.

Fall B. 20:

Frau K. B., 60 Jahre alt. Seit 1½ Jahren Gallensteinanfälle. Genüdruckempfindlicher Tumor fühlbar. Am 26. 1. 1927 Cholecystektomie in gender Allgemeinzustand. Gewicht 64 kg. Die Gallenblase ist als derber, A. C. A.-Narkose: Es finden sich mehrere Steine in der Gallenblase und im Duktus Cystikus. Nach der Op. anfänglich Wohlbefinden. Am 10. Tage plötzlich Atemnot und Kollaps. Nach wenigen Minuten tritt der Exitus ein.

Fall A. 21:

Frau K. S., 72 Jahre alt. Seit ½ Jahr typische Gallensteinanfälle. Relativ guter Allgemeinzustand. Leichter Ikterus. Gallenblase deutlich palpabel, druckschmerzhaft. Im Urin Gallenfarbstoffe positiv. Gewicht 45,2 kg. Blutdruck 185 mm., Avertin 7 zu 240.

Am 10. 7. 1928 wird die Cholecystektomie vorgenommen.. Es findet sich ein höckriger, kleinwalnußgroßer Solitärstein. Die Pat. erwacht erst 10 Stunden nach der Op., hohes Fieber. Der Puls ist klein; zunehmende Benommenheit. Am 6. Tage erfolgt der Exitus.

Obduktion: Das Operationsgebiet ist o. B. Herz schlaff, sonst kein pathologischer Befund.

Fall B. 21:

Frau M. E., 50 Jahre alt. Seit 10 Jahren Gallensteinkoliken. Pat.

wird schon längere Zeit wegen Diabetes mellitus mit Insulin behandelt. Mäßiger Allgemeinzustand. Die Gallenblase ist als derber Tumor fühlbar.

Nach Vorbereitung durch Insulin wird am 30. 5. 1927 die Op. vorgenommen. Aethernarkose mit der Ombrédanne'schen Maske. Cholecystektomie; in Gallenblase, Duktus Cystikus und Choledochus finden sich 6—800 Steine. Am 3. Tage ist die Pat. benommen. Cheynes-Stockesches Atmen. Puls unregelmäßig, setzt aus. Rascher Verfall. Nach kurzer Zeit erfolgt der Exitus.

Fall A. 22:

Frau W. S., 67 Jahre alt. Seit 6 Jahren typische Gallensteinanfälle. Reduzierter Allgemeinzustand. Leichter Ikterus. Gewicht 46 kg. Blutdruck 230 mm, Avertin 7 zu 240, Cholecystektomie am 20. 7. 1928. In der ptotischen Gallenblase finden sich viele Steine. Pat. schläft über 18 Stunden (!), erwacht auch dann noch nicht völlig aus der Narkose. Der Puls ist klein und unregelmäßig. Herzmittel haben keinen Erfolg. Am nächsten Morgen erfolgt der Exitus, ohne daß die Pat. völlig munter geworden wäre. Die histologische Untersuchung der Leber ergibt eine Entzündung chronischen Charakters im interacinösen Bindegewebe. Eine Avertinschädigung der Leber wird nicht festgestellt.

Fall B. 22:

Frau E. R., 56 Jahre alt. Vor ½ Jahr Magenbeschwerden. Seit 5 Wochen Gelbsucht, Schmerzen im rechten Oberbauch, Erbrechen. Schlechter Allgemeinzustand. Gewicht 53 kg. Ueber der Herzspitze findet sich ein systolisches Geräusch. Die Gallenblase ist als derber Tumor tastbar.

Am 7. 2. 1927 Op. in A. C. A.-Narkose. Choledochotomie: Es finden sich zahlreiche Steine in der Gallenblase und im Duktus choledochus. 2½ Wochen geht es der Pat. gut, dann läßt die Gallenabsonderung nach, Erbrechen, Mattigkeit. Der Puls wird schwach und unregelmäßig, zunehmender Verfall, Benommenheit. Am 27. Tage erfolgt der Exitus.

Fall A. 23:

Frau D. V., 54 Jahre alt. Seit mehreren Jahren typische Gallensteinanfälle. Guter Allgemeinzustand. Adipositas. Kein Ikterus. Im Urin Eiweiß positiv, im Sediment Leukocyten, Erythrocyten, granulierte Zylinder. Durch ein Versehen wird dieser Befund erst während der Operation bekannt. Gewicht: 57 kg., Blutdruck 230 mm, Avertin: 8,5 zu 270.

Am 18. 8. 1928 Cholecystektomie: Es handelt sich um eine chronisch-entzündete Gallenblase mit zahlreichen Steinen. Während der Op. ist der Puls so klein, daß mehrfach Ephetonin und Coramin gegeben wird. Nach der Op. ist die Pat. sehr matt. Der Puls ist eben noch fühlbar. Da die Pat. keinen Urin lassen kann, wird sie am Abend katheterisiert. Es wird nur 150 ccm. dunkelgelben, trüben Urins entleert. Am nächsten Tage ist der Puls zeitweise nicht mehr fühlbar. Kühle Extremitäten. Leichte Benommenheit. Leib weich, kein Fieber. Es wird kein Urin mehr entleert. Am 3. Morgen nach der Op. erfolgt der Exitus.

Fall B. 23:

Herr G. B., 35 Jahre alt. Seit 1 Jahr typische Anfälle. Guter Allgemeinzustand. Gallenblase als derber Tumor tastbar. Am 15. 3. 1924 Cholecystektomie in A. C. A.-Narkose. Es finden sich ca. 20 Steine in der Gallenblase und im Duktus cysticus. Nach anfänglichem Wohlbefinden verschlechtert sich der Zustand vom 9. Tage an. Es tritt wieder Ikterus auf, aus der Wunde entleert sich Eiter. Am 14. Tage leidet der Pat. unter Aufstoßen, Erbrechen.. Der Leib ist aufgetrieben, der Puls klein, weich, und stark beschleunigt. Die Eiterabsonderung hält an. Am 19. Tage erfolgt unter zunehmender Verschlechterung des Pulses der Exitus.

Fall A. 24:

Herr T. R., 61 Jahre alt. Seit 10 Jahren Gallensteinkoliken, mäßiger Allgemeinzustand. Leichter Ikterus. Derbe, druckempfindliche Resistenz unter dem rechten Rippenbogen fühlbar. Gewicht 60,3 kg. Blutdruck: 120 mm., Avertin 9 zu 270.

Am 26. 9. 1929 Cholecystektomie: Die Gallenblase ist im Colon transversum eingebettet. Ein Rezessus hat sich ins Ligamentum hepatoduodenale eingebohrt. Choledochusdrainage. Es finden sich ungefähr 100 Steine. Vom 4. Tage an schlechter Allgemeinzustand. Der Puls ist klein und beschleunigt. Der Urin ist blutig, enthält Spuren von Eiweiß, sowie Erythrocyten und Leukocyten. Am 5. Tage ist der Pat. benommen, reißt sich das Choledochusrohr heraus. Der Puls ist kaum fühlbar. Trotz Herzmittel, Kochsalzinfusion etc. erfolgt der Exitus.

Obduktion: Operationsfeld o. B., Lungen o. B., Nieren o. B., In der Blase findet sich nahe dem Trigonum eine schwarze nekrotische hämorrhagische Schleimhaut. (Cystitis haemorrhagica).

Fall B. 24.

Herr M. S., 52 Jahre alt. Seit mehreren Jahren typische Gallensteinanfälle. Genügender Allgemeinzustand. Gallenblase als Tumor tastbar. Chronische Bronchitis.

Am 12. 12. 1922 wird in Lokalanaesthesie mit A. C. A.-Zusatz die Cholecystektomie vorgenommen. Es findet sich dabei eine beginnende Lebercirrhose, sowie ein Abszeß in der Leber. Nach der Op. heftige Schmerzanfälle. Ikterus. Appetitlosigkeit. Die Wunde heilt primär. Die kolikartigen Anfälle halten an, dazu Aufstoßen und Erbrechen. Allmählich verschlechtert sich der Allgemeinzustand immer mehr, der Puls wird schwach und irregulär. Am 26. Tage erfolgt der Exitus.

Obduktion: Sehr schlaffes Herz, sonst kein pathologischer Befund.

Fall A., 25:

Herr H. K., 51 Jahre alt. Seit 20 Jahren Gallensteinanfälle, zeitweise Ikterus. Ausreichender Allgemeinzustand. Druckschmerz in der rechten Seite unter dem Rippenbogen. Gewicht 66,1 kg, Blutdruck 95 mm,

Avertin 9 zu 270. Da der Pat. sehr unruhig ist, werden zuerst ungefähr 70 g Chloraethyl zugegeben. Als auch dann noch keine genügende Narkosentiefe eingetreten ist, wird eine reguläre A. C. A.-Narkose ausgeführt. (ca. 150 g).

Op. am 28. 9. 1929. Während der Op. müssen dauernd Herz- und Atemmittel gegeben werden. Die Gallenblase liegt so weit lateral, daß sie nicht in die Wunde gebracht werden kann. Da wegen des bedrohlichen Zustandes des Pat. der Eingriff auf schnellste Weise beendet werden muß, wird die Gallenblase an der Kuppe geöffnet und ungefähr 1 Dutzend verschieden großer Steine entfernt. Darauf wird in die Gallenblase ein Rohr eingebunden, und die Bauchwunde geschlossen. Bald nach der Op. Kollaps mit Cheynes-Stocke'scher Atmung. Puls klein, kaum fühlbar. Am Abend ist der Pat. aus der Narkose erwacht. Der Zustand hat sich etwas gebessert. Vom 2. Tage an wird der Puls klein und unregelmäßig. Herzmittel haben keine Wirkung. Am 3. Tage stirbt der Patient unter den Zeichen zunehmender Herzschwäche.

Fall B. 25:

Fräulein K. F., 30 Jahre alt. Seit ½ Jahr typische Gallensteinanfälle. Schlechter Allgemeinzustand. Leib druckempfindlich. Gallenblase nicht palpabel.

Am 11. 5. 1921 wird in A. C. A.-Narkose die Cholecystektomie vorgenommen. Am Abend ist der Puls klein und frequent, die Atmung oberflächlich. Trotz Kampfer, Koffein etc. erfolgt der Exitus.

Im Falle A. 20 ist die Todesursache durch die Obduktion sichergestellt. Es handelt sich um eine Kotfistel mit folgender Peritonitis. Auch in den Fällen B. 20 und B. 21 ist die Todesursache klar; im Fall B. 20 starb der Patient an einer Lungenembolie, im anderen Fall im diabetischen Koma. Im Fall A. 21 lag eine primäre Leberschädigung, erkennbar an dem Ikterus, vor; dieser Punkt sowie die verlängerte Schlafdauer (10 Stunden) und die ständig zunehmende Benommenheit bis zum Exitus lassen an eine Beteiligung des Avertin denken. Dagegen spricht die Tatsache, daß die Patientin erst am 6. Tage nach der Operation gestorben ist; bei einer typischen Avertinschädigung hätte man das Ableben spätestens 1 Tag nach der Operation erwarten müssen. Berücksichtigt man ferner noch, daß es sich um einen schweren Eingriff bei einer 72jährigen Patientin von 45,2 kg Gewicht handelte und daß die Prognose von vornherein nicht sehr günstig war, so ist eine klare Entscheidung, ob das Avertin für den Todesfall verantwortlich zu machen ist, nicht

möglich. Mein Urteil geht deshalb dahin, daß das Avertin vielleicht in bestimmtem Maße mitgewirkt hat, doch kann ich diesen Fall dem Avertin nicht völlig zur Last legen. Dagegen handelt es sich im Falle A. 22 um eine sichere Avertinschädigung. Der Tod trat unter den Symptomen ein, die auch in der Literatur bei Avertin-Todesfällen beschrieben werden. Die Patientin erwachte erst nach 18 Stunden und auch dann nur unvollkommen aus der Narkose, war fast ständig benommen, bis schließlich am nächsten Morgen der Exitus eintrat. Der Puls ist klein und unregelmäßig, Herzmittel üben keinerlei Wirkung aus. In dem histologischen Befund (Professor Henke, Breslau) steht zwar, daß die chronische Schädigung der Leber genüge, um den Todesfall unabhängig von der Wahl des Narkosemittels zu erklären; doch verlief dieser Fall zwischen Operation und Exitus ganz wie eine schwere Vergiftung. Daher scheint es mir sicher zu sein, daß in diesem Falle das Avertin die Schuld an dem tödlichen Ausgange hat. Auch im Fall A. 23 köönnte vielleicht eine Avertinschädigung vorliegen, da die Art, in der der Tod ohne Erwachen aus der Narkose erfolgte, dafür spricht. Immerhin handelte es sich um eine Person mit schwerer chronischer Cholelithiasis und doppelseitiger blutender Nephrolithiasis. Allein die Feststellung eines so schweren chronischen Nierenleidens ist schon eine Kontraindikation gegen die Anwendung des Avertin (wie überhaupt eines jeden schweren Eingriffs!). Der Fall ist also weniger dem Avertin, als vielmehr dem unglücklichen Zufall zur Last zu legen, daß der Urinbefund dem Operateur nicht bekannt war. Es liegt also ein Avertinschaden vor, der sich jedoch unter gewöhnlichen Umständen leicht hätte vermeiden lassen. Auch im Falle A. 24 bestand schon vorher zweifellos eine Leberschädigung. Immerhin wird der Fall durch den Obduktionsbefund völlig verdunkelt. Ob das Avertin eine haemorrhagische Cystitis bei gesunder Niere verursachen kann, ist mir nicht bekannt. Der Mann ist nicht katheterisiert worden, sodaß überhaupt die Cystitis schwer erklärbar ist (cholaemische Blutung?). Ein typischer Avertintod ist es auf keinen Fall, jedoch läßt sich jede Beteiligung des Avertin nicht völlig ausschließen. Der Fall A. 25 ist als Versager zu buchen. Das Avertin hat überhaupt

keine nennenswerte Wirkung auf den Patienten gehabt. Es handelte sich um einen Psychopathen, der früher ein Säufer war, aber in letzter Zeit abstinent lebte. Er war trotz der großen Menge der verschiedenen Narkosemittel kaum zu betäuben. Schon während des Eingriffes begann sein Befinden schlecht zu werden, sodaß die Operation abgebrochen werden mußte. An dem Tod dürfte abgesehen von dem schweren operativen Eingriff alle drei Narkotika zusammen mit Schuld haben; das Avertin wäre dann im gleichen Maße an dem Exitus beteiligt wie jedes der beiden anderen Mittel, da der Patient einfach keine Narkose vertrug. Ein Avertintod liegt bestimmt nicht vor; auch ohne die Anwendung des Avertins hätte der Patient ohne Zweifel den Eingriff bezw. die Narkose nicht überstanden. In den Fällen B. 22 bis B. 25 ist die Todesursache etwas unklar. Das Hauptgewicht dürfte in sämtlichen Fällen auf den schlechten Allgemeinzustand, die Schwere des Grundleidens und die Größe des Eingriffs zu legen sein, Momente, die allerdings auch für die vorher angeführten Avertinfälle in Betracht kommen. Für die Annahme eines Narkoseschadens liegt in diesen Fällen kein Anlaß vor. Bei B. 23 liegt der Verdacht auf eine Peritonitis nahe, bei B. 24 hat vielleicht die Leber-Cirrhose den tödlichen Ausgang mit veranlaßt. Im Falle B. 25 liegt der Verdacht auf eine innerliche Blutung vor, doch dürften diese Gründe allein den Exitus nicht völlig erklären. Das Hauptgewicht ist auf die schon vorher erwähnten Allgemeinzustände zu legen.

Je ein Fall von Cholangitis.

Fall A. 26:

Frau M. St. 51 Jahre alt. Am 26. 9. 1927 Cholecystektomie in Avertin-Narkose. Am 18. 10. 1927 Relaparatomie in Avertinnarkose: Es finden sich zahlreiche Verwachsungen. Der Ductus hepaticus ist fast völlig oblitiert; die Sondierung gelingt gerade noch. In dem Ductus choledochus wird nach Dilatation ein Gummirohr bis ins Duodenum eingeführt. Heilung. Am 1. 4. 1928 erkrankt die Patientin erneut, diesmal mit Schüttelfrost, Erbrechen und Schmerzen in der rechten Oberbauchgegend (Cholangitis!) Reduzierter Allgemeinzustand. Leib gespannt, druckschmerzhaft. Gewicht 45,5 kg, Blutdruck 100 mm, Avertin 8 zu 240.

Operation am 4. 4. 1928: Der Ductus hepaticus ist offenbar unmittelbar vorher spontan in das Duodenum perforiert. Spontanheilung der Chole-

dochusatresie. Breite Hepato-duodenostomie. Anfänglich Wohlbefinden, nach 14 Tagen Schmerzen in der rechten Brustseite, die Wunde ist geheilt. Am 40. Tag erbricht die Patientin viel Eiter, der Allgemeinzustand ist sehr schlecht. Am 43. Tag erfolgt der Exitus.

Obduktion: Das Operationsgebiet ist o. B.

In der Leber und in der rechten Lunge finden sich mehrere Abszeßhöhlen.

Fall B 26:

Frau E. H., 64 Jahre alt. Seit 3 Wochen Ikterus, Fieber, Erbrechen, Schmerzen im Oberbauch, jedoch keine Koliken. Schlechter Allgemeinzustand. Die Gallenblase ist als derber Tumor fühlbar. Am 19. 2. 1927 Operation in A. C. A.-Narkose. Es finden sich mehrere cholangitische Abszesse in der Leber. Zahlreiche Verwachsungen werden gelöst, dabei reißt die morsche Gallenblase ein. Nach der Uebernähung, die nur mit Mühe gelingt, wird die Operation beendet. Abends ist der Puls sehr schwach, die Patientin ist matt. Am nächsten Tag erfolgt der Exitus.

Obduktion: Es finden sich zwei Steine im Ductus choledochus, durch die ein vollkommener Verschluß hervorgerufen wird. Sämtliche Nähte sind intakt. Kein Zeichen von Peritonitis. Die bakteriologische Untersuchung der Galle ergibt Colibazillen und Proteus.

Der Exitus im Falle A. 26 läßt sich aus den bei der Sektion gefundenen Abscessen in Leber und Lunge erklären. Gegen eine Beteiligung des Avertins spricht die Tatsache, daß die Patientin sich längere Zeit nach der Op. völlig wohlbefand. Im Falle B. 26 war der Pat. durch das schwere Leiden schon zu sehr geschwächt, um die Op. auszuhalten.

Je 2 Fälle von Lungenabscess:

Fall A. 27:

Frau E. M., 58 Jahre alt, Seit 20 Jahren Gallenkoliken, die in letzter Zeit immer schlimmer wurden, außerdem Schmerzen beim Atmen, Luftmangel, Gewichtsverlust (20 kg). Mäßiger Allgemeinzustand. Leib druckschmerzhaft. Ziemlich starke Bauchdeckenspannung. Im Urin Eiweiß schwach positiv. Gallenfarbstoff positiv. Am 21. 3. 1929 Operation in Avertin-Narkose. Die Leber befindet sich im Zustand der hypertrophischen Cirrhose. An der Gallenblase kein krankhaften Befund. Im Ductus choledochus findet sich ein haselnußgroßer Stein. Choledochotomie. Außerdem wird in der Gegend der linken Zwerchfellkuppe ein Abszeß eröffnet, aus dem sich ungefähr 500 ccm dicker Eiter entleert; kulturell werden hämolytische Streptokokken nachgewiesen. Die Pat. erholt sich von dem Eingriff ziemlich langsam. Vom 20. 5. 1928 übelriechender Auswurf. An den Lungen findet sich kein krankhafter Befund.

Röntgenologisch wird ein dorsal liegender linksseitiger Lungenabszeß diagnostiziert. Gewicht 47,8 kg. Blutdruck 140 mm. Avertin 6 zu 200 mit Chloraethylzusatz.

Operation am 28. 5. 1929: Resektion der 7. und 8. Rippe. Eröffnung des Abszesses. Es entleert sich viel Eiter. Am 7. Tage bilden sich Oedeme an den unteren Extremitäten heraus, am 10. Tage hat die bisher reichliche Eiterabsonderung nachgelassen. Die Oedeme nehmen immer mehr zu. Im Urin Eiweiß stark positiv. Am 21. Tage ist der Puls klein, unregelmäßig. Starke Anasarka bis zur Schulterblatthöhe. Ascites. Am 26. Tage erfolgt der Exitus.

Obduktion: Beide Operationsgebiete völlig o. B.

Fall B. 27:

Herr F. S., 22 Jahre alt. Vor 10 Wochen Lungenentzündung. Seit einigen Tagen Husten, Fieber und Auswurf. Reduzierter Allgemeinzustand. Gewicht 48,5 kg. Ueber der Lunge findet sich links hinten eine Schallverkürzung und bronchiales bezw. amphorisches Atmen, sowie zahlreiche Rg. Röntgenologisch wird eine Herdbildung im linken Unterlappen festgestellt. Verdacht auf Einschmelzung.

Am 13. 10. 1922 wird in Lokalanaesthesie die 9. Rippe reseziert. Durch Punktion wird stinkender Eiter entleert. Beim Versuch, den Abszeß zu eröffnen, droht der Pat. zu kollabieren, daher wird die Operation abgebrochen. Am 3. Tage erfolgt beim Verbandswechsel ein Kollaps. Der Abszeß ist immer noch nicht durchgebrochen. Zunehmender Verfall. Trotz Herzmittel und Kochsalzinfusion kommt der Pat. am 5. Tag ad exitum.

Obduktion: Wunde o. B. Abszeß im linken Unterlappen. Hypostatische Pneumonie im rechten Unterlappen. Am Herzen findet sich eine Endokarditis verrucosa an der Mitralis.

Fall A. 28:

Herr G. K., 30 Jahre alt. Der Pat. war früher wegen Lungenabszesses in Behandlung. Leidet jetzt an Husten, Auswurf und Schmerzen in der rechten Brust. Guter Allgemeinzustand. An der Lunge findet sich eine Dämpfung über dem rechten Oberlappen. Atemgeräusch bronchial. Röntgenologisch findet man einen Abszeß im rechten Oberlappen. Gewicht 57 kg., Blutdruck 120 mm, Avertin: 10 zu 300 mit Chloraethylzusatz. Am 25. 9. 1929 Operation: Nach Rippenresektion wird der Abszeß punktiert und stinkender, dicker Eiter entleert. Beim Versuch, die Punktionsöffnung durch das Vogel-Rottersche Instrument zu erweitern, erleidet der Pat. einen Kollaps. Atemstillstand bei erhaltenem Pulse. Die Trachea ist mit blutigem Eiter gefüllt. Auf künstliche Atmung hin erholt sich der Pat. langsam. Die Op. wird abgebrochen und die Eröffnung des Abszesses verschoben. Am nächsten Tage hat sich der Pat. bereits erholt. Am 12. Tage befindet er sich so wohl, daß eine neue Operation in

Aussicht genommen wird. Er hat in dieser Zeit 5 kg zugenommen. Gegen Mittag des 12. Tages erleidet der Pat. plötzlich einen Blutsturz und kommt innerhalb weniger Minuten ad exitum.

Fall B. 28:

Herr W. F., 54 Jahre alt. Vor 1½ Jahren wurde ein Lungenabszeß eröffnet, danach zuerst Wohlbefinden, seit 4½ Monaten wieder Schmerzen, starker Gewichtsverlust. Ueber der Lunge findet man rechts hinten vom Angulus scapulae ab Dämpfung und Bronchialatmen. Die Probepunktion ergibt Eiter, in dem Pneumokokken und elastische Fasern gefunden werden. Am 7. 10. 1919 wird in Lokalanaesthesie an der alten Operationsstelle eine Nachresektion vorgenommen. Der Abszeß wird eröffnet, er geht trichterförmig in einen Bronchus über. Außerdem führt ein zweiter Abszeß nach oben. Drainage, Tampon, Verband. Nach der Op. ist der Auswurf geringer, nicht mehr stinkend. Starke Sekretion aus der Wunde. Am 10. Tage hat der Pat. einen leichten Schüttelfrost, der sich am 12. Tage wiederholt. Die Milz ist vergrößert und druckschmerzhaft. Ikterus. Der Zustand verschlechtert sich immer weiter, der Ikterus wird immer hochgradiger. Am 20. Tage erfolgt der Exitus.

In allen 4 Fällen läßt sich eine einwandfreie Erklärung für den Todesfall geben. Bei A. 27 hatte sich nach der Op. eine Herzinsuffizienz herausgebildet, die am 26. Tage den Tod zur Folge hatte. Im Falle A. 28 starb der Pat. an dem Blutsturz. Interessant ist bei diesem Falle, daß der Pat. eine zu hohe Dosis Avertin bekommen hatte (10 g. anstatt 8,5 g.). Trotzdem ist auch nicht der Kollaps während der Op. auf das Avertin bezw. die Ueberdosierung zurückzuführen, wie sich aus dem Fall B. 27 ergibt, bei dem derselbe Zwischenfall eintrat, obwohl die Op. in Lokalanaesthesie vorgenommen wurde. Im Falle B. 27 ergab die Sektion außer dem noch bestehenden Absceß eine hypostatische Pneumonie, sowie eine Endocarditis, an denen der Pat. zu Grunde gegangen ist. Bei B. 28 traten bald nach der Op. die typischen Symptome einer Sepsis auf, die nach kurzer Zeit zum Tode führten.

Je 1 Fall von Lebercirrhose.

Fall A. 29:

Frau L. H., 64 Jahre alt. Seit ½ Jahr Schmerzen im rechten Oberbauch, keine Koliken, kein Ikterus. Mittlerer Allgemeinzustand. Leber bis handbreit unter dem Rippenbogen palpabel, druckempfindlich. Im Urin Eiweiß schwach positiv, Leukocyten und Epithelien. Cystoskopie und Pyelo-

Da die Narkose nicht ausreicht, wird Aether in der Ombrédanne'schen Maske zugegeben. Am 2. 7. 1928 wird eine diagnostische Laparatomie vorgenommen. Die Leber befindet sich im Zustand der hypertrophischen Cirrhose. An den übrigen Organen läßt sich nichts Krankhaftes feststellen. Die histologische Untersuchung ergibt eine beginnende Lebercirrhose. Nach der Operation Fieber, Somnolenz, keine Schmerzen. Puls klein, frequent, unregelmäßig. Zunehmende Benommenheit. Am 4. Tage erfolgt der Exitus. gramm o. B. Gewicht 42,2 kg. Blutdruck 160 mm. Avertin 6,5 zu 200.

Fall B. 29:

Herr O. G., 41 Jahre alt. Seit 10 Wochen Gelbsucht, Mattigkeit, Gewichtsverlust; keine Schmerzen. Elender Allgemeinzustand. Ikterus. Puls weich, gespannt, frequent. Leib aufgetrieben, nicht druckschmerzhaft. Ascites. Leber handbreit vergrößert, hart, glatt. Gallenblase nicht tastbar. Milz nicht vergrößert. Urin dunkel, Bilirubin positiv. Stuhl dunkel, grünlich. Blut negativ. Durch Bauchpunktion werden 3 Ltr. heller Flüssigkeit entleert. Die Röntgenuntersuchung ergibt eine extraventriculäre Einwirkung auf den Magen, leichte Verdrängung nach rechts. Am 17. 8. 1927 diagnostische Laparatomie in Ombrédanne-Narkose. Es wird eine hypertrophische Lebercirrhose festgestellt. Kein weiterer Eingriff. Am 2. Tage nach der Operation zunehmender Ikterus. An den abhängigen Partien diffuse Gewebsblutungen; große Unruhe, leichte Benommenheit, zunehmende Schwäche. Der Pat. verfällt immer mehr, bis er am 6. Tage ad Exitum kommt.

Im Falle B. 29 findet sich keine Erklärung für den Todesfall mit Ausnahme der Tatsache, daß es sich um eine Lebercirrhose handelte. Man hat die Erfahrung gemacht, daß fast jede schwere Operation bei bestehender Cirrhose nach wenigen Tagen den Tod zur Folge hat. Eine andere Erklärung läßt sich hier auch nicht finden. Im Falle A. 29 sind dieselben Ueberlegungen anzustellen. Man könnte also den Tod auf die Grundkrankheit bezw. auf den operativen Eingriff als solchen zurückführen. Trotzdem glaube ich nicht, daß das Avertin hier völlig unschuldig gewesen ist, die Symptome, unter denen der Exitus eintrat, waren dieselben, die wir bei den Avertintodesfällen bei Cholelithiasis festgestellt haben. Wenn auch das Avertin vielleicht nicht die Alleinschuld trägt, so ist es doch sicher zum großen Teil mit verantwortlich zu machen.

Je 1 Fall von Pyelonephritis:

Fall A. 30:

Frau M. G., 38 Jahre alt. Seit ½ Jahr bemerkt die Pat. eine Geschwulst in der rechten Seite. Mittlerer Allgemeinzustand. Derber Tumor

in der rechten Nierengegend deutlich tastbar. Urin hell, trüb, enthält Leukocyten und Epithelien, jedoch keine Zylinder oder Erythrozyten. Durch das Pyelogramm wird eine rechtsseitige Pyelonephritis festgestellt. Gewicht 55 kg. Blutdruck 160 mm. Avertin 8,5 zu 270. Am 28. 7. 1928 Operation, infolge zahlreicher Verwachsungen läßt sich eine Nephrektomie nicht ausführen. Nephrotomie. Es entleert sich dicker, gelber Eiter, der kulturell steril ist. Nach anfänglichem Wohlbefinden am 4. Tage Schüttelfrost. Vom 8. Tage an ist die Pat. matt und schläft viel. Wunde o. B. Am 10. Tage subfebrile Temperatur. Septischer Puls. Benommenheit. Am 11. Tage bildet sich beiderseits eine Parotitis aus. Auf Inzision ergibt sich kein Eiter. Am 12. Tage erfolgt der Exitus.

Fall B. 30:

Herr O. C., 33 Jahre alt. Seit 3 Monaten Stiche in der Nierengegend, Erbrechen, blutiger Urin. Guter Allgemeinzustand. Diffuse Bronchitis. Die rechte Nierengegend wölbt sich vor und ist stark druckempfindlich. Im Urin Eiweiß negativ, Zucker negativ, Gallenfarbstoffe negativ, Blut negativ. Bei der Cystoskopie läßt sich der linke Ureterenkatheter 34 cm einführen, der rechte stößt bei 20 cm auf federnden Widerstand.

Differentialdiagnose: kompletter Verschluß? Knickung? Stein? Pyelonephritis? Am 22. 12. 1925 Operation in A. C. A.-Narkose. Freilegung der Niere, Die Punktion ergibt eitrigen, trüben Urin, darauf Erweiterung der Punktionsöffnung, Einlegen eines Gummirohrs, es entleert sich 300 ccm Urin. Am 2. Tage starke doppelseitige Bronchitis. Am 7. Tage ist die Wunde primär geheilt, nur noch geringes Fieber. Am 18. Tage noch etwas Husten, wenig Appetit, Am 23. Tage findet sich am rechten Unterlappen der Lunge eine mäßige Dämpfung und abgeschwächtes, unreines Atmen. Die Probepunktion ergibt 300 ccm seröse Flüssigkeit. Der Puls ist weich und klein. Am 30. Tage leidet der Pat. an Atemnot und Schmerzen. Pleurapunktion (1100 ccm trübes Exsudat). Elender Allgemeinzustand, wenig Appetit, viel Durst. Am 36. Tage ergibt die Punktion Eiter, daher wird am folgenden Tage die 4. Rippe reseziert und reichlich stinkender Eiter entleert, in dem sich Streptokokken und grammnegative Stäbchen finden. Zunehmender Verfall. Der Puls wird immer schlechter, bis am 43. Tage der Pat. ad Exitum kommt.

Im Falle A. 30 ist der Pat. an einer urogenen Sepsis gestorben. Die Symptome dafür waren so ausgesprochen, daß es sich erübrigt, nach einer weiteren Todesursache zu forschen. Im Falle B. 30 hat die Bronchitis, Pneumonie und Pleuritis den schließlichen Tod verursacht, die A. C. A.-Narkose scheint kaum eine wesentliche Rolle gespielt zu haben, da die Bronchitis schon vor der Operation bestand.

Je 3 Fälle von Ovarialkystom:

Fall A. 31:

Frau E. S., 69 Jahre alt. Seit 3 Jahren bemerkt die Pat., daß der Leib immer stärker wurde, obwohl sie abmagerte, dazu Atemnot und Husten. Mittlerer Allgemeinzustand. Im Leib fühlt man einen cystischen Tumor, der rechts unten an einem Stiel zu hängen scheint. Gewicht 71 kg. Blutdruck 195 mm. Avertin 9 zu 300, später noch Aetherzusatz in der Ombrédanne'schen Maske. Am 28. 5. 1928 Operation. Es wird ein großes Ovarialkystom exstirpiert, das mit einem kinderarmdicken Stiel am Uterus hängt. Am 5. Tage plötzlich Schmerz in der Wunde nach einem Hustenanfall; Nahtinsuffizienz (das Katgut ist bereits am 5. Tag völlig resorbiert und gewährt den Wundrändern keinerlei Halt mehr!), Sekundärnaht. Seitdem subfebrile Temperatur. Leib weich, nicht aufgetrieben. Puls irregulär, schwach. Am 10. Tage erfolgt der Exitus unter dem Zeichen der Herzschwäche. Die histologische Untersuchung des Präparates ergibt ein Pseudomuzinkystom; kein Verdacht auf Malignität.

Fall B. 31:

Frau M. N., 52 Jahre alt. Seit einigen Monaten wird der Leib immer dicker. Guter Allgemeinzustand. Leib durch einen nach oben abgrenzbaren Tumor stark vorgetrieben. Keine deutliche Fluktuation. Gewicht 91 kg. Am 30. 8. 1927 wird in Ombrédanne-Narkose ein linksseitiges Ovarialkystom exstirpiert, es enthält ungefähr 7 Ltr. Flüssigkeit. Die histologische Untersuchung ergibt einen Adenoca. Die Wunde heilt primär. Am 7. Tage plötzlich Herzbeschwerden. Die Herzkraft versagt trotz Anwendung von Cardiaca. Am 8. Tage Exitus.

Die Obduktion ergibt eine Endokarditis, sonst keinerlei pathologischen Befund.

Fall A. 32:

Frau E. M. 66 Jahre alt. Zahlreiche, zum Teil schwere Entbindungen. Seit 30 Jahren Uterusprolaps, der immer schlimmer wurde. Schlechter Allgemeinzustand. Lokalbefund: Uterusprolaps. Gewicht 42,7 kg. Blutdruck 165 mm. Avertin 7 zu 210. Am 11. 5. 1928 wird der Uterus auf vaginalem Wege exstirpiert, dabei wird ein rechtsseitiges, verjauchtes Ovarial-Ca. eröffnet. Die Exstirpation unterbleibt wegen des schlechten Allgemeinzustandes. Die histologische Untersuchung ergibt ein medulläres Ca. Nach der Op. ist der Puls klein und irregulär. Pat. ist sehr matt, hat keine besonderen Beschwerden. Am 2. Tage Exitus unter den Zeichen der Herzschwäche.

Fall B. 32:

Frau E. L., 49 Jahre alt. Seit 8 Mon. ist der Leib aufgetrieben. Abmagerung, mäßiger Allgemeinzustand. Im Leib läßt sich ein fluktuierender Tumor fühlen, der vom Becken bis Nabelhöhe reicht.

Am 12. 6. 1925 Operation in A. C. A.-Narkose. Rechts findet sich ein sehr großes Kystom, links ein etwas kleineres, beide werden exstirpiert.

Die histologische Untersuchung ergibt ein Ca. papillare cyst. ovar. Nach der Op. ist der Puls weich und klein, Pat. sehr matt. Verhaltung von Stuhl und Winden. Am 6. Tage Brechreiz, Aufstoßen, immer noch kein Stuhlgang. Am 10. Tage hat sich der Zustand etwas gebessert. Die Wunde ist primär geheilt. Plötzlich blutiger Stuhl. Am 13. Tage blutiges Erbrechen, Kollaps. Trotz Kochsalzinfusion, Herzmittel, Gelatine-Injektion keine Besserung. Am nächsten Tage erneuter Kollaps. Exitus.

Obduktion: Darmatonie: Zwischen Uterus und Blase und zwischen Colon transversum und Leber findet sich ein Abszeß.

Fall A. 33:

Frau A. L., 62 Jahre alt. 14 Geburten, eine Frühgeburt. Seit 3 Jahren Druckgefühl und Schmerzen im Unterleib. Gewichtsverlust, seit ungefähr 4 Wochen leichte Blutung. Schlechter Allgemeinzustand. Im Leib ist ein großer Tumor fühlbar, der vom Becken bis zum Nabel reicht. Gewicht 56 kg. Blutdruck 120 mm, Avertin 8 zu 250. Da die Pat. bei Beginn der Operation einen Teil des Avertins herausgepreßt hat, ist reichlicher A. C. A.-Zusatz nötig. Am 28. 8. 1929 Operation: Es handelt sich um ein beiderseitiges Ovarial-Ca., Resektion. Histologisch handelt es sich um ein zystoides Adenoca. Weiter findet sich bei der Operation ein Carcinom der Flexura sigmoidea, das wegen des schlechten Allgemeinzustandes vorläufig noch nicht reseziert wird. Nach der Operation ist der Puls klein, kaum fühlbar. Häufiges Erbrechen. Allmählicher Kräfteverfall, bis am 5. Tage der Exitus eintritt.

Fall B. 33:

Frau M. T., 69 Jahre alt. Seit 2 Jahren bemerkt die Pat. eine Geschwulst im Unterbauch, Schmerzen in der Blasengegend. Mäßiger Allgemeinzustand. Das Herz ist nach links und rechts dilatiert. Der 2. Aortenton etwas klingend. Puls gespannt. Ueber der Symphyse ist rechts und links je ein kindskopfgroßer Tumor in Verbindung mit dem Uterus zu fühlen, außerdem befindet sich ein Tumor an der Hinterwand des Uterus. Am 12. 10. 1919 Operation in A. C. A.-Narkose: Es handelt sich um ein sehr großes cystisches Ovarial-Ca. der linken Seite, das exstirpiert wird. Am 11. Tage wird die Bauchnaht insuffizient, der Dünndarm fällt vor. Am 17. Tage Bronchitis, Parotitis, heftige Schmerzen in der Herzgegend. Der Puls wird immer schwächer und versagt schließlich ganz.

Im Falle A. 31 war der Tod infolge der Nahtinsuffizienz eingetreten. Die Schuld liegt an dem Catgut, das bereits am 5. Tage nach der Op. nicht mehr die erforderliche Festigkeit besaß. In den Fällen A. 32 und 33 haben die Patientinnen den operativen Eingriff bei dem schweren Grundleiden nicht vertragen. In dem einen Falle handelte es sich um ein verjauchtes, inoperables Ovarial-Ca., im andern Falle um ein Rektum-Ca.,

das nach der Exstirpation der beiden Ovarien nicht mehr reseziert werden konnte. Es war in beiden Fällen nicht zu erwarten, daß die Kranken sich von dem Eingriff erholen konnten. Der bei der Op. festgestellte Befund genügt zur Erklärung der Todesursache. Auch in den Fällen B. 31 bis 33 läßt sich eine Narkoseschädigung nicht feststellen. Die erste Patientin starb an den Folgen der Endocarditis unter den Symptomen der Herzschwäche. Im Falle B. 32 lag eine postoperative Darmparese vor und bei B. 33 war der Tod durch eine Sepsis bedingt.

1 Fall von Fibroma mammarum:

Fall A. 34:

Frau B. St., 73 Jahre alt, Vor 18 Jahren wurde ein Diabetes festgestellt. Vor 2 Jahren bemerkte die Pat. zuerst in der rechten, dann auch in der linken Brust einen Knoten, der ihr nach einiger Zeit Schmerzen verursachte. Schlechter Allgemeinzustand. Systolisches Geräusch über der Herzspitze. Ueber beiden Lungen bronchiales Atemgeräusch. In der rechten Mamma ist ein großer, in der linken ein kleiner Tumor fühlbar. Achseldrüsen nicht vergrößert. Im Urin: Eiweiß 0, Zucker positiv. Gewicht 42 kg. Blutdruck 180 mm, Avertin 6,5 zu 200. Am 22. 8. 1928 Operation: Ablatio mammarum unter Zurücklassung des Pectoralis. Die histologische Untersuchung ergibt ein Fibrom, zum Teil schon an der Grenze der Malignität. Die Wunden heilen p. p. Trotz Insulin hoher Zuckergehalt. Pat. ist sehr matt. Die Körperkräfte nehmen ab. Benommenheit, schließlich tritt das Koma ein, dem die Pat. am 46. Tage erliegt.

Fall B. 34 fehlt. Es ließ sich kein Fall von einseitigem oder doppelseitigem Mammatumor (auch nicht Ca.) finden, der nach der Op. ad Exitum gekommen wäre. In Anbetracht der Todesursache bei A. 34 erübrigt sich der Vergleich.

In diesem Falle ist das Koma diabetikum für den Todesfall allein verantwortlich zu machen. Ein Anhalt für einen Avertinschaden ist nicht zu finden, dagegen spricht auch die Tatsache, daß der Exitus erst am 46. Tage eingetreten ist.

Je ein Fall von Prostatahypertrophie:

Fall A. 35.

Herr W. K., 72 Jahre alt. Pat. litt schon öfters an Urinverhaltung, war mit Dauerkatheter behandelt worden. Ueber der Herzspitze ein systolisches Geräusch. Extrasystolen. Grenzen nach links verbreitert. Im Urin

Eiweiß schwach positiv, Leukocyten, Epithelien, Bakterien. Die rektale Untersuchung ergibt eine Prostatahypertrophie. Gewicht 76,5 kg. Blutdruck 172 mm, Avertin 11 zu 320.

Operation am 30. 9. 1927: Prostatektomie nach Freyer. Nach der Operation subfebrile Temperatur, Pat. ist sehr schwach, der Puls ist klein und unregelmäßig. Allmählicher Verfall. Am 7. Tage erfolgt der Exitus.

Fall B. 35:

Herr W. B., 67 Jahre alt. Seit mehreren Wochen Blasenbeschwerden. Genügender Allgemeinzustand. Anzeichen von Demenz. Durch rektale Untersuchung wird eine pflaumengroße Prostata festgestellt. Am 3. 3. 1927 Prostatektonmie nach Freyer in Lumbalanaesthesie: Die Wunde heilt p. p. Am 16. Tage bekommt der Pat. Fieber, fühlt sich schwach und elend. Am 19. Tage wird eine Pneumonie am rechten Unterlappen festgestellt. Fortschreitender Verfall. Am 21. Tage erfolgt der Exitus.

Bei Prostataoperationen ist vor der Anwendung des Avertins gewarnt worden, weil die gewöhnlich bestehende Nierenschädigung eine Kontraindikation sein soll. In unserem Fall dürfte das nicht zutreffen. Es fand sich kein Zeichen dafür, daß das Avertin zu langsam ausgeschieden worden wäre. Für den 72 Jahre alten Pat. war die Op. zu eingreifend. Es wäre besser gewesen, den Pat. nicht radikal zu operieren. Im Parallelfalle erkrankte der Pat. nach der Op. an einer Pneumonie, die nach 2 Tagen zum Exitus führte. Auch hier ist die Narkose schuldlos, da die Op. in Lumbalanaesthesie ausgeführt wurde.

Je 1 Fall von Alters-Gangraen am Fuß.

Fall A. 36:

Herr K. G., 81 Jahre alt. Seit 3 Wochen Schmerzen und Schwellung im linken Fuß. Mittlerer Allgemeinzustand. Die linke große Zehe ist völlig nekrotisch. Die Schwellung erstreckt sich auf den distalen Teil des Unterschenkels. Gewicht 67 kg., Blutdruck 145 mm, Avertin 10 zu 300.

Operation am 18. 8. 1928: Amputation in der Mitte des Unterschenkels. Nach der Operation wird der Pat. immer schwächer und elender und stirbt schließlich am 10. Tage unter dem Zeichen von Entkräftung.

Fall B. 36:

Frau A. M., 69 Jahre alt. Vor 6 Jahren erlitt die Pat. einen Schlaganfall mit rechtsseitiger Lähmung. Seit 3/4 Jahren Schmerzen im rechten Fuß und Bein. Seit 4 Wochen ist die 4. Zehe schwarz verfärbt. Mäßiger Allgemeinzustand. Die 4. Zehe ist schwarz nekrotisch, druckempfindlich. Sie wird exartikuliert. Keine Heilungstendenz. Die Wunde wird immer größer. In der Tiefe stößt sich nekrotisches Gewebe ab, daher

wird am 13. 6. 1927 der rechte Unterschenkel handbreit unter dem Knie amputiert. Am 4. Tage bildet sich ein Hämatom. Am 12. Tage klafft die Wunde. Starke Eiterung. Am 15. Tage Schüttelfrost. Zunehmende Herzschwäche. Am 17. Tage Exitus letalis.

In beiden Fällen standen die Pat. in außerordentlich hohem Alter und haben die Op. als solche nicht vertragen. Der Tod wäre auch bei der Anwendung eines anderen Narkosemittels erfolgt. Bezeichnend für die Widerstandslosigkeit des Körpers ist die geringe Heilungstendenz der Wunden. Der Exitus trat bei A. 36 unter dem Symptom von Herzschwäche und Entkräftung, bei B. 36 unter septischen Erscheinungen ein.

Je 2 Fälle von Leisten- bezw. Schenkelbruch:

Fall A. 37:

Herr A. C., 69 Jahre alt. Seit 34 Jahren besteht ein Leistenbruch, der mit der Zeit immer größer wurde, aber keine Beschwerden verursachte. Mittlerer Allgemeinzustand. Rechts findet sich ein mannskopfgroßer reponibler Leistenbruch. Gewicht 63 kg., Blutdruck 180 mm, Avertin 10 zu 300 mit etwas Chloraethylzusatz. Am 13. 8. 1928 Operation nach Bassini. Im Bruchsack findet sich das Ileum, Coecum, Colon ascendens, die rechte Hälfte des Colon transversum und ein großes induriertes Netzpaket. Wegen Verbackungen ist eine Reposition nicht möglich, daher erfolgt die Resektion eines Stückes Dickdarm, Dünndarm und des Netzkonvolutes. Vereinigung des Darmes End-zu-End. Große Nahtschwierigkeiten wegen der Lichtungsdifferenz. Nach der Operation kein Abgang von Stuhl und Winden, Erbrechen. Am 3. Tage Kollaps. Nach kurzer Erholung auf Herzmittel folgt ein neuer Kollaps, dem der Pat. erliegt.

Fall B. 37:

Frau E. K., 69 Jahre alt. Seit 2 Jahren besteht ein Schenkelbruch der sich heute beim Husten eingeklemmt hat. Schlechter Allgemeinzustand. Hühnereigroße, irreponible linksseitige Schenkelhernie. Leib aufgetrieben. Puls klein, langsam, unregelmäßig. Starke diffuse Bronchitis, reichlich eitriges Sputum. Am 8. 3. 1912 Radikaloperation in Lokalanaesthesie: Der Darm wird reponiert, ein Teil des Netzes wird reseziert. Nach der Operation normaler Stuhlgang. Am 1. Tag post operationem wird eine Bronchopneumonie festgestellt, der die Pat. am nächsten Tage erliegt.

Obduktion: Wunde o. B., keine Peritonitis, keine Perforation.

Fall A. 38:

Frau M. L., 56 Jahre alt. Anamnese und Befund ergeben einen Nabel- und Schenkelbruch. Mäßiger Allgemeinzustand. Gewicht 56,6 kg. Blutdruck 95 mm, Avertin 7,5 zu 220.

Operation am 18. 3. 1929: Radikaloperation; der Inhalt des Bruchsackes besteht bei beiden Brüchen aus Netz. Glatter Heilungsverlauf. Am 7. Tage erleidet die Pat. früh eine Lungenembolie. Nach einigen Minuten Exitus.

Fall B. 38:

Herr A. K., 65 Jahre alt. Seit 30 Jahren besteht ein doppelseitiger Leistenbruch, seit 5 Tagen ist der linke Bruch eingeklemmt, Erbrechen, Leib aufgetrieben. Fehlen von Stuhl und Winden. Reduzierter Allgemeinzustand. Foetor ex ore. Puls schwach, irregulär; rechts findet sich ein pflaumengroßer, links ein faustgroßer Bruch. Am 19. 4. 1926 Radikaloperation in Lokalanaesthesie. Reposition des Darmes, kein Verdacht auf Gangrän. Trotz Rizinus, Pituglandol ist kein Stuhlgang zu erzielen. Pat. leidet an Atemnot. Plötzlich Pulsverschlechterung, Cyanose. 12 Stunden post operationem erfolgt der Exitus.

Obduktion: Keine Peritonitis, die eingeklemmte Darmschlinge hat sich erholt.

Auch in diesen 4 Fällen läßt sich kein Narkoseschaden feststellen. Im Falle A. 37 erlag der Pat. einer postoperativen Darmparese, die sich ohne weiteres aus dem außerordentlich radikalen Eingriff erklären läßt. Im Falle A. 38 war die Todesursache eine Lungenembolie. Bei B. 37 bekam die Pat. sofort nach der Op. eine Bronchopneumonie, an der sie zu Grunde ging. Im Falle B. 38 starb der Pat. unter ileusartigen Erscheinungen. Eine Todesursache ließ sich durch die Obduktion nicht feststellen.

Je 1 Fall von Proctitis:

Fall A. 39:

Herr E. H., 52 Jahre alt. Seit einigen Tagen Leibschmerzen, blutiger Stuhl. Mäßiger Allgemeinzustand. Druckschmerz im linken Unterleib, sonst kein pathologischer Befund. Die rektoskopische Untersuchung ergibt eine markstückgroße, geschwürige Efflorescenz an der vorderen Rektumwand. Röntgenologisch wird eine Flexurstenose festgestellt. Gewicht 74,5 kg. Blutdruck 110 mm. Avertin 10 zu 300. Diagnostische Laparatomie am 15. 12. 1928: Außer einigen Verwachsungen läßt sich nichts Pathologisches feststellen. Am 3. Tage hat sich der Pat. eine Pneumonie zugezogen, an deren Folgen er am 6. Tage ad Exitum kommt.

Die Obduktion ergibt eine rechtsseitige Pneumonie. Histologische Untersuchung: Kompakte Pneumonie. Leber und Milz o. B. Am Darm findet sich eine herdförmige Entzündung, kein Verdacht für Ca.

Fall B. 39:

Herr R. S., 67 Jahre alt. Seit 2 Monaten Schmerzen beim Stuhlgang, Abgang von Schleim und Blut. Gewichtsverlust. Elender Allgemeinzustand. Um den Anus Intertrigo und kleine Ulcera. Arteriosclerose. Rektoskopisch läßt es sich nicht entscheiden, ob es sich um eine Proctitis ulcerosa oder ein Ca. handelt. Starke Blutung. Am 16. 2. 1927 wird in Lokalanaesthesie ein Anus praeternaturalis angelegt, um den Enddarm stillzulegen. Nach der Operation fühlt sich der Pat. schwach und matt. Der Anus praeter funktioniert gut. Am 28. Tage Bestrahlung des Anus. Der Kräfteverfall geht weiter. Der Pat. wird immer kachektischer. Am 36. Tage erfolgt der Exitus.

Die Obduktion ergibt eine Proctitis, kein Ca.

Im Falle A. 39 starb der Patient an einer kompakten Pneumonie, die durch den klinischen Verlauf, die Obduktion und die histologische Untersuchung festgestellt wurde. Im Falle B. 39 hatte der Kräfteverfall schon vor der Operation begonnen und war auch durch die Anlegung des Anus praeternaturalis nicht aufzuhalten. In beiden Fällen trat der Tod unabhängig von dem Narkosemittel ein.

Zur Erleichterung der Uebersicht soll die beigefügte Tabelle dienen, in der ich sämtliche Avertintodesfälle nach den wichtigsten Gesichtspunkten geordnet habe.

Nr.	Name	Geschlecht	Alter	Diagnose	Operation	gestorben am ? Tage	Todesursache	Leber	Nieren	max. R. R.	Gewicht	Avertin	pro kg.	Zusatz	Schlafdauer	A. am Tode beteiligt	Bemerkungen
A. 1	A. E.	w.	58	Ca. uteri	Abdom. Totalexstirpation	14	Sepsis			90	58,8	8,5	0,145		4½	nein	
A. 2	M. L.	w.	53	„	„	4	Darmparese			105	84	8	0,095	Chloräthyläther	?	„	Adip. permagna. Av. nicht ausreich.
A. 3	M. F.	w.	51	Magen-Sark.	Probelaparatom.	43	Kachexie	Metastas.		150	81,4	11	0,135		?	„	
A. 4	M. S.	w.	69	Ca. ventriculi	Gastrektomie	8	Nahtinsuffiz. Peritonitis			205	42,4	6,5	0,153		7½	„	
A. 5	G. K.	m.	66	„	Probelaparat.	2	Erschöpfung	„		125	45	6	0,133		8	„	
A. 6	F. M.	m.	65	„	„	14	Herzschwäche		E +	140	61	10	0,16		6	„	
A. 7	E. G.	m.	58	„	„	9	Erschöpfung	„		100	58	9	0,159		?	„	
A. 8	F. K.	m.	58	„	Totalexstirp. Eröffn. d. Herzbeut.	1	Erschöpfung Herzschwäche			145	55,5	10	0,18	A.C.A.	5¼	„	
A. 9	A. R.	w.	56	„	Resektion	1	„			130	56	7,5	0,134	Chlor	4½	„	
A.10	G. S.	m.	69	„	Vord. G.-E.	4	Herzschwäche	„		100	55,5	7,5	0,135		?	„	
A.11	E. K.	w.	50	Ca. intestini	Darmresektion	20	Erschöpfung			?	?	?	?		?	„	
A.12	S. v. B.	m.	50	„	Probelaparatom.	1	„			135	62,5	9	0,145		?	„	Anus praeter in A.-Nark., Nachfüllung v. 6 g Av.
A.13	K. B.	m.	63	„	Teilresektion	3	„			125	63,4	9,5	0,15	„	?	„	Anus praeter in A.-Narkose
A.14	M. Z.	w.	61	Ileus	Witzel-Fistel	27	Carcinosis	„		140	50,6	6	0,118		5¾	„	
A.15	L. K.	w.	64	„	Appendektomie	3	Darmparese			110	65	8	0,123	Aether	?	„	
A.16	A. D.	w.	70	„	Lösung v. Adhäs. Appendekt.	1	Herzschwäche Erschöpfung			200	62	8	0,13	Chlor.	3¾	„	Herzfehler
A.17	K. D.	w.	50	Append. gangränosa	Appendektomie	9	Peritonitis			160	73	10	0,137		?	„	
A.18	B. B.	m.	72	Dünndarm-Tuberkulose	Resektion	7	Nahtinsuffiz. Peritonitis			140	48,6	7	0,144	„	?	„	
A.19	O. K.	m.	44	Ulcus ventric.	Darmresektion	9	Pneumonie			110	64	9,5	0,15	„	5		
A.20	L. K.	w.	53	Cholelithiasis	Cholecystektom.	31	Peritonitis	Ikterus		130	56,1	7	0,13	„	3¾		

Nr.	Name	Geschlecht	Alter	Diagnose	Operation	gestorben am ? Tage	Todesursache	Leber	Nieren	max. R. R.	Gewicht	Avertin	pro kg.	Zusatz	Schlafdauer	A. am Tode beteiligt	Bemerkungen
A.21	K. S.	w.	72	„	„	6	Erschöpfung Leberschäd. durch A.	(Ikterus)		185	45,2	7	0,154		10	ja z. T.	
A.22	W. S.	w.	67	Cholelithiasis	Cholicystektomie	1	A.-Narkose	„		230	46	7	0,15		18	ja	
A.23	D. V.	w.	54	„	„	3	Urämie		E.+Leuk. Eryt. Zyl.	230	57	8,5	0,15		?	„	Kontraindikation
A.24	T. R.	m.	61	„	„	5	unklar	„		110	60,3	9	0,15		?	ja z. T.	Cystitis haemorrhagica
A.25	H. K.	m.	51	„	„	3	Erschöpfung	Ikterus		95	66,1	9	0,136	Chl. + A.C.A.	?	jedes der 3 Mittel, also auch A	Versagen i. Potat. Psych.
A.26	M. St.	w.	51	Cholangitis	Hepato-duodenostomie	43	Absz. in Leber u. Lunge			100	45,5	8	0,175		7¼	nein	vorher Cholecystektomie u. Relaparatom. in A.-Narkose
A,27	E. M.	w.	58	Lungenabszeß	Eröffnung	26	Herzinsuffiz.	Hyp. Cirrhose	E(+)	140	47,8	6	0,125	Chlor	?	„	Früher Choledochotomie i. A.-N.
A.28	G. K.	m.	30	„	Rippenresekt. Punktion	12	Blutsturz			120	57	10	0,175	A.C.A.	?	„	
A.29	L. K.	w.	64	Lebercirrhose	Diagn. Laparat.	4	Avertin	Cirrhose	E(+) LEp	160	42,2	6,5	0,15	Aether	5½	ja z. T.	
A.30	M. G.	w.	38	Pyelonephrit.	Pyelotomie	12	Urog. Sepsis		Leuk. Epi.	160	55	8,5	0,154		6	nein	
A.31	E. S.	w.	69	Ovar.-Kystom	Exstirpation	10	Nahtinsuffiz.			195	71	9	0,127	„	?	„	
A.32	E. M.	w.	66	„	Vag. Uterus exst.	2	Herzschwäche			165	42,7	7	0,16		12	„	
A.33	A. L.	w.	62	„	Resektion	5	Erschöpfung			120	56	8	0,143	A.C.A.	?	„	Ca. d. Flex. sigmoidea A. nicht ausreichend
A.34	B. St.	w.	73	Fibroma mammarum	Ablat. mammarum	46	Coma diab.			180	42	6,5	0,155		4¾	„	
A.35	W. K.	m.	62	Prostatahypertrophie	Prostatektomie	7	Erschöpfung		E(+)L.Ep	172	76,5	11	0,143		9	„	
A.36	K. G.	m.	81	Alters-Gangr.	Amputation	10	„			145	67	10	0,15		?	„	
A.37	A. C.	m.	69	Hernia inguin.	Bassini Darm- u. Netzresektion	3	Darmparese			180	63	10	0,158	Chlor	?	„	
A.38	M. L.	w.	56	Hern. crur. +umbil.	Radikaloperation	7	Lungenembolie			95	56,6	7,5	0,13		5¼	„	
A.39	E. K.	m.	52	Proctitis	Diag. Laparat.	6	Pneumonie			110	74,5	10	0,134		4	„	

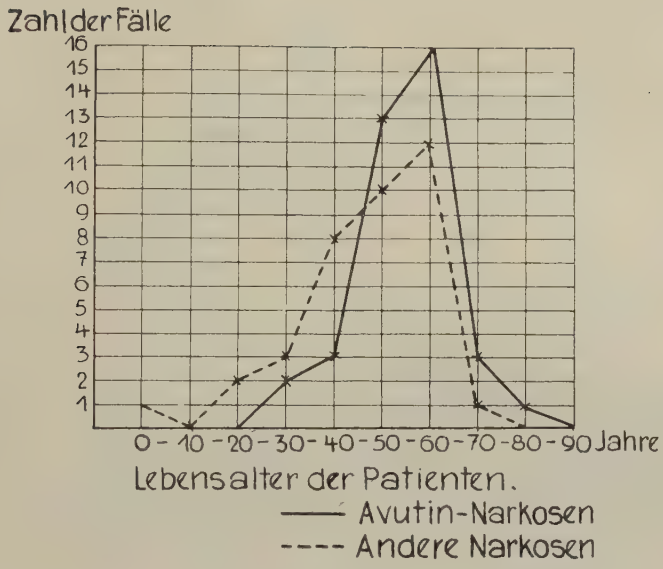

TABELLE.

Hinzuzufügen ist noch, daß unter der Bezeichnung: Todesursache: „Erschöpfung" jener ganze Komplex von Momenten zusammengefaßt ist, die ich oben ausführlich erörtert habe, also hohes Alter, schlechter Allgemeinzustand, Schwere des Grundleidens, Größe des operativen Eingriffs etc. Aus der Rubrik: Avertinmenge pro kg Körpergewicht geht hervor, daß in fünf Fällen zu hohe Dosen gegeben waren (zweimal 0,16; zweimal 0,175; einmal 0,18), doch ist in keinem dieser Fälle der Tod auf das Avertin, bezw. die Ueberdosierung zurückzuführen. Uebrigens handelte es sich niemals um eine absolute Ueberdosierung, d. h. das Maximum von 10 bezw. 8 g Avertin wurde nicht überschritten. Die Schlafdauer fehlte in einer Reihe von Fällen in den Krankenblättern, nämlich immer dann, wenn der Schlaf normal tief war und normal lange — also 3—5 Stunden — dauerte. Sämtliche Angaben der Tabelle sind in kurzen Stichworten gegeben, die ausführliche Erörterung eines jeden Falles ist weiter oben nachzulesen.

Eine Erklärung muß noch für die Fälle gegeben werden, in denen das Avertin versagte, bezw. nicht ausreichte. Im Falle A. 12 (Ileus; Anus praeternaturalis) hatte die erste Avertingabe gar keine Wirkung entfaltet, da das Mittel sofort wieder aus dem Anus praeternaturalis herausgelaufen war. Nach Zugabe von 6 g Avertin trat eine normale Narkose ein; man hatte durchaus den Eindruck, daß die Schlafwirkung nur von der zweiten Dosis herrührte. Ueber den Fall A. 25 (Cholelethiasis) ist alles Nötige schon oben gesagt worden; der Mann war Psychopath und Potator, daraus erklärt sich die schlechte Wirkung der Narkose. Im Falle A. 33 hatte die Patientin einen Teil des Einlaufes herausgepreßt, sodaß die noch wirksame Avertinmenge nicht zur völligen Betäubung ausreichte. Es wurde deshalb eine reichliche Dosis A. C. A.-Zusatz gegeben, worauf die Narkose programmäßig verlief. Im Falle A. 2 war es nicht weiter verwunderlich, daß die Narkose nicht ausreichte: Die Patientin wog 84 kg, sie erhielt 8 g Avertin, d. h. 0,095 pro kg. Als nach einigen Tropfen Chloraethyl keine Wirkung zu bemerken war, wurde die zur Erzielung einer normalen Narkose nötige Menge Aether in der Ombrédanne'schen Maske zugegeben. In allen anderen Fällen war entweder gar kein oder nur ein geringer Zusatz eines anderen Narkotikums nötig.

Es folgt nunmehr eine kurze Zusammenstellung der Narkosen; unter den 39 Operationen waren:

Vollnarkosen	23 Fälle, d. h.	59 %
es brauchten Zusatz von Chloraethyl	8 Fälle, d. h.	20,5 %
Aether	3 Fälle, d. h.	7,7 %
A. C. A.-Narkose	3 Fälle, d. h.	7,7 %
Chloraethyl + Aether	1 Fälle, d. h.	2,55 %
Chloraethyl + A. C. A.-Narkose	1 Fälle, d. h.	2,55 %
	39 Fälle, d. h.	100 %

Da, wie oben angegeben, Chloraethyl nur in ganz minimalen Mengen gebraucht wurde, können wir die Narkose in 31 Fällen, d. h. in 80 % als durchaus gut bezeichnen. Es scheint, als ob bei Laparatomien des öfteren Zusatzmittel gebraucht wurden als bei anderen Operationen, wahrscheinlich, weil es im letzteren Falle nicht so sehr darauf ankommt, ob der Patient bei Beginn

der Operation noch etwas preßt oder nicht. In diesem Sinne sind auch die guten Erfahrungen zu deuten, die bei Warzenfortsatztrepanationen gemacht wurden, wo sogar die Anwendung von Chloraethyl nur ganz selten notwendig war. Da es sich in unseren Fällen 31 mal d. h. in 79,5 % um Laparatomien handelte, ist es erklärlich, daß in verhältnismäßig vielen Fällen Aether oder A. C. A.-Narkose dazugegeben werden mußte.

Rückblickend läßt sich auch die hohe Mortalität — von 404 Operierten starben 39, d. h. 9,65 % — erklären. Aus der beigefügten Kurve läßt sich das Lebensalter der Patienten ersehen. Die in Avertinnarkose operierten Personen waren zum größten Teil in sehr vorgeschrittenem Alter; dazu handelte es sich ausschließlich um große Eingriffe, beides Momente, die für die Prognose ungünstig sind. Bei den einzelnen Fällen wirkten dann noch andere Faktoren mit: die Grundkrankheit bestand schon längere Zeit, die Widerstandskraft der Patienten war sehr gering, es fanden sich Erkrankungen an anderen Organen, oder es kamen nach der Operation interkurrente Krankheiten hinzu. In einer Reihe von Fällen dürften die ersten beiden Gründe — Alter und Operation — allein für den tödlichen Ausgang verantwortlich sein, auch die in anderen Narkosen Operierten starben unter den gleichen Erscheinungen, ohne daß jemand auf den Gedanken kommen würde, grundlos das Narkotikum zu beschuldigen. Daher schließe ich in diesen Fällen eine schädliche Einwirkung des Avertins aus. In den Fällen, wo die Patienten im Koma, an einer Pneumonie, Embolie oder dergleichen starben, steht die Todesursache sicher nicht im Zusammenhang mit dem Avertin. Ebenso kommt ein solcher nicht in Frage, wenn der Tod erst längere Zeit nach der Operation erfolgte. Von Spätwirkungen der Avertin-Narkose ist nie etwas bekannt geworden, auch bei uns ließ sich niemals ein sicheres Zeichen feststellen, das darauf hindeuten könnte.

Es bleiben nunmehr 5 Fälle übrig, wo das Avertin entweder allein die Schuld am Tode trägt oder wenigstens mitbeteiligt ist. Im Falle A. 23 (Cholelithiasis und schwere Nierenschädigung) liegt ein technisches Versehen vor; die Patientin durfte unter keinen Umständen Avertin erhalten; so schwere chro-

nische Nierenerkrankungen sind eine strikte Kontraindikation gegen die Anwendung des Avertins, ein Grundsatz, der sonst immer bei uns befolgt wurde. Nachdem das Avertin versehentlich gegeben war, bestand wenig Hoffnung, die schädliche Wirkung abzuwenden, da es bis jetzt kein Mittel gibt, durch das der Körper zur sofortigen Ausscheidung des Avertins gebracht werden könnte. Es ist also daran festzuhalten, daß bei schweren parenchymatösen Nierenerkrankungen kein Avertin gegeben werden darf. In den Fällen A. 21, A. 24 (Cholelithiasis) und A. 29 (Lebercirrhose) ist die Größe der Beteiligung des Avertins zweifelhaft; es ist bei diesen 3 Todesfällen sehr schwer, sämtliche dabei beteiligten Momente gegeneinander abzuwägen. Sicher ist es jedoch ein Faktor gewesen, der am Tode mit Schuld war Völlig einwandfrei steht der Fall A. 22 (Cholelithiasis) als Avertintodesfall da. Schon vorher bestand eine Leberschädigung, die erst dem Avertin Gelegenheit gab, erfolgreich anzugreifen; daher findet sich auch die lange Schlafdauer, die auf einen verzögerten Abbau des Avertins zurückzuführen ist. Der Tod trat unter den oben beschriebenen typischen Symptomen ein. Hier ist kein Zweifel möglich, welche Rolle das Avertin gespielt hat. Daher muß vor der Anwendung des Avertins bei parenchymatöser Leberschädigung gewarnt werden. Manche Autoren haben in dieser Beziehung trotz der Anwendung des Avertins keine schlechten Erfahrungen gemacht, das mag daran liegen, daß wir bei der Vielseitigkeit der Funktionen der Leber nicht wissen, welche dieser Funktionen gestört ist und auf welche dieser gestörten Funktionen das Avertin einzuwirken imstande ist. Solange hierüber noch keine Klarheit herrscht, dürfte es besser sein, von der Anwendung des Avertins bei bestehender Leberschädigung Abstand zu nehmen. Diese Erwägung bezieht sich nur auf Erkrankungen des Leberparenchyms; bei Ca.-Metastasen in der Leber fanden wir nie einen Grund, von der Anwendung des Avertins abzugehen.

Zusammenfassung.

Aus den beschriebenen Fällen ergibt sich, daß man mit Avertin dieselben Ergebnisse erzielen kann wie mit anderen Narkosen; Gefahr für den Patienten besteht, wenn eine parenchymatöse Leber- oder Nierenschädigung vorliegt; in solchen Fällen darf Avertin nicht angewandt werden. Da auch bei den übrigen Narkotika Kontraindikationen zu beachten sind, wenn sie nicht schädlich wirken sollen, so liegt kein Grund vor, deshalb das Avertin völlig abzulehnen. Die Vorteile, die es in manchen Beziehungen den anderen Narkosemitteln gegenüber hat, geben dem Arzt das Recht, in bestimmten Fällen unter sorgfältiger Beachtung der nötigen Vorsichtsmaßregeln die rektale Avertin-Narkose zum Nutzen der Patienten zu verwenden.

Literaturnachweis.

Zu der vorliegenden Arbeit wurden sämtliche Artikel benutzt, die in folgenden Zeitschriften von 1927 bis 31. 12. 1929 veröffentlicht wurden:

Der Chirurg,
Deutsche Medizinische Wochenschrift,
Klinische Wochenschrift,
Medizinische Klinik,
Münchener medizinische Wochenschrift,
Zeitschrift für ärztliche Fortbildung,
Zentralblatt für Chirurgie,
Zentralblatt für Gynaekologie.

Ein genauer Literaturnachweis über sämtliche das Avertin betreffende Artikel befindet sich in der von der I. G. Farbenindustrie herausgegebenen Schrift „Avertin“ (2. Auflage).

Lebenslauf.

Ich, Kurt Hahn, wurde am 23. September 1906 in Namslau als Sohn des verst. Kaufmanns Felix Hahn und seiner verst. Ehefrau Kläre geb. Kretschmer geboren, jüd. Konfession u. preußischer Staatsangehöriger.

Bis Ostern 1918 besuchte ich das Gymnasium zu Namslau, dann das Johannes-Gymnasium zu Breslau, an dem ich Ostern 1924 das Abitur bestand.

Von da ab studierte ich 10 Semester in Freiburg und Breslau Medizin. Das Physikum und das Staatsexamen legte ich in Breslau ab.

Seit 1. Juli 1929 bis 28. Februar 1930 war ich als Medizinalpraktikant an der äußeren Abteilung des Städtischen Krankenhauses zu Frankfurt a. Oder, ab 1. März 1930 bis 30. Juni 1930 an der zweiten inneren Abteilung des Rudolf Virchow-Krankenhauses zu Berlin tätig.